



Варикозное расширение вен таза и вульвы у женщин. Клинические рекомендации.

АФР ID: 1_2024

Кодирование по Международной статистической классификации болезней и проблем, связанных со здоровьем: **I86.2, I86.3, I87.1**

Возрастная группа: Взрослые

Разработчик клинической рекомендации:

Ассоциация флебологов России

При участии:

Ассоциация сердечно-сосудистых хирургов России, Российское общество хирургов, Российское общество ангиологов и сосудистых хирургов, Российское общество эндоскопических хирургов, Московское региональное отделение Российского общества рентгенологов и радиологов

Утверждены голосованием Исполнительного Совета АФР

(голосование ИС № 62 от 28.01.2024)

Оглавление

Оглавление	2
Список сокращений.....	4
Термины и определения.....	6
1. Краткая информация по заболеванию или состоянию (группе заболеваний или состояний)	10
1.1. Определение заболевания или состояния (группы заболеваний или состояний)	10
1.2. Этиология и патогенез заболевания или состояния (группы заболеваний или состояний).....	10
1.2.1. Этиология.....	10
1.2.2. Механизмы формирования тазовой венозной боли.....	11
1.3. Эпидемиология заболевания или состояния (группы заболеваний или состояний).....	14
1.4. Особенности кодирования заболевания или состояния (группы заболеваний или состояний) по Международной статистической классификации болезней и проблем, связанных со здоровьем	14
1.5. Классификация заболевания или состояния (группы заболеваний или состояний).....	15
1.5.1. Классификация Ассоциации флебологов России (2018).....	15
1.5.2. Классификация Symptoms-Varices-Pathophysiology (2021).....	16
2. Диагностика заболевания или состояния (группы заболеваний или состояний), медицинские показания и противопоказания к применению методов диагностики.....	19
2.1. Общие положения по диагностике	19
2.2. Жалобы и анамнез	20
2.2.1. Асимптомное течение	20
2.2.2. Симптомное течение	21
2.2.3. Синдром тазового венозного полнокровия (СТВП)	22
2.2.4. Синдром щелкунчика (аорто-мезентериальная компрессия ЛПВ, компрессионный стеноз ЛПВ)	25
2.2.5. Синдром Мея-Тёрнера (СМТ, компрессионный стеноз левой общей подвздошной вены).....	26
2.2.6. Вульварный/перинеальный/ягодичный варикоз	27
2.3. Физикальное обследование.....	28
2.4. Лабораторные диагностические исследования.....	29
2.5. Инструментальные диагностические исследования	30
2.5.1. Дуплексное ультразвуковое сканирование.....	30

2.5.2. Мультиспиральная компьютерная томография (МСКТ)	37
2.5.2.1. Синдром/феномен шелкунчика	38
2.5.2.2. Синдром Мея-Тёрнера	39
2.5.2.3. Синдром тазового венозного полнокровия	41
2.5.3. Магнитно-резонансная томография (МРТ)	42
2.5.3.1. Синдром шелкунчика.....	43
2.5.3.2. Синдром Мея-Тёрнера	44
2.5.3.3. Синдром тазового венозного полнокровия	46
3. Лечение, включая медикаментозную и немедикаментозную терапии, диетотерапию, обезболивание, медицинские показания и противопоказания к применению методов лечения	52
3.1. Общие положения и тактика лечения ВРВТ	52
3.1.1. Показания к консервативному лечению	52
3.1.2. Показания к хирургическому и эндоваскулярному лечению	53
3.2. Компрессионное лечение	55
3.3. Медикаментозное лечение	56
3.3.1. Эффективность различных лекарственных препаратов в купировании симптомов ВРВТ	56
3.3.1.1. Веноактивные препараты	56
3.3.1.2. Нестероидные противовоспалительные средства (НПВС)	57
3.3.1.3. Гормональные препараты.....	58
3.3.1.4. Производные алкалоидов спорыньи	59
3.3.1.5. Психотропные препараты.....	60
3.3.2. Режим приема и дозирования флеботропных лекарственных препаратов ...	60
3.4. Флебосклерозирующее лечение	61
3.4.1. Показания к склеротерапии.....	61
3.4.2. Противопоказания к склеротерапии.....	61
3.4.3. Методы склеротерапии	62
3.4.4. Побочные реакции и осложнения склеротерапии.....	63
3.5 Хирургическое лечение.....	64
3.5.1. Хирургические вмешательства на гонадных венах	64
3.5.2. Хирургические вмешательства на вульварных венах	67
3.5.3. Хирургические вмешательства при левосторонней венозной почечной гипертензии	68
3.6. Эндоваскулярное лечение	69

3.6.1. Эндovasкулярные вмешательства на гонадных венах.....	71
3.6.2. Эндovasкулярные вмешательства на стволе и притоках внутренних подвздошных вен	73
3.6.3. Эндovasкулярные вмешательства на левой почечной вене	74
3.6.4. Эндovasкулярные вмешательства на подвздошных венах.....	75
3.6.5. Профилактика ВТЭО после вмешательств на тазовых, почечных и подвздошных венах.....	76
3.7. Рецидив варикозного расширения вен таза и вульвы.	79
3.7.1. Рецидив ВРВТ.....	79
3.7.2. Рецидив ВРВВ	80
3.8. Осложнения варикозного расширения вен таза и вульвы	81
3.8.1. Тромбоз тазовых вен (параметральных, маточных, гонадных).....	81
3.8.2. Тромбофлебит вульварных вен.....	82
4. Медицинская реабилитация и санаторно-курортное лечение, медицинские показания и противопоказания к применению методов медицинской реабилитации.....	82
5. Профилактика и диспансерное наблюдение, медицинские показания и противопоказания к применению методов профилактики.....	85
6. Дополнительная информация (в том числе факторы, влияющие на исход заболевания или состояния)	86
7. Организация оказания медицинской помощи	86
Список литературы.....	89
Приложение А1. Состав рабочей группы по разработке и пересмотру клинических рекомендаций.....	126
Приложение А2. Методология разработки клинических рекомендаций	127
Приложение А3. Справочные материалы, включая соответствие показаний к применению и противопоказаний, способов применения и доз лекарственных препаратов, инструкции по применению лекарственного препарата.....	129
Приложение Б. Алгоритмы действий врача	130
Приложение В. Информация для пациента	134
Приложение Г1-Г2. Шкалы, опросники и другие оценочные инструменты состояния пациента, приведенные в клинических рекомендациях	145
Приложение Г1. Визуально-аналоговая шкала боли	145
Приложение Г 2. Шкала оценки хронического болевого синдрома Ван Корфф	146

Список сокращений

AVF – американский венозный форум (American venous forum)
CEAP – классификация хронических заболеваний вен (Clinical, Etiological, Anatomical, Pathophysiological)
SVP – классификация тазовых венозных заболеваний (Symptoms-Varices-Pathophysiology)
AB – аркуатные вены
AMK – аорто-мезентериальная компрессия
АФР – Ассоциация флебологов России
ВБТ – варикозная болезнь таза
ВБНК – варикозная болезнь нижних конечностей
ВВ – вульварный варикоз
ВПВ – внутренняя подвздошная вена
ВРВВ – варикозное расширение вен вульвы
ВРВНК – варикозное расширение вен нижних конечностей
ВРВТ – варикозное расширение вен таза
ГВ – гонадные вены
ЛГВ – левая гонадная вена
ЛПВ – левая почечная вена
МВ – маточные вены
МРТ – магнитно-резонансная томография
МСКВ – мультиспиральная компьютерная венография
НПВ – нижняя полая вена
НПВП – нестероидные противовоспалительные препараты
НрПВ – наружная подвздошная вена
ОПВ – общая подвздошная вена
ПВ – параметральные вены
ППР – пельвио-перинеальный рефлюкс
ПГВ - правая гонадная вена
ПрВ – промежностный варикоз
РГВ – резекция гонадных вен
РКГ – рено-кавальный градиент
РЭР – ретроперитонеальная эндоскопическая резекция
рВРВТ – рецидив варикозного расширения вен таза
рВРВВ – рецидив варикозного расширения вен вульвы
СМТ – синдром Мея-Тернера
СТВП – синдром тазового венозного полнокровия

СЩ – синдром шелкунчика
ТВБ – тазовая венозная боль
ТВР – тазовый венозный рефлюкс
ТЭЛА – тромбоэмболия легочных артерий
ТЭР – трансперитонеальная эндоскопическая резекция
ФЩ – феномен шелкунчика
ХВН – хроническая венозная недостаточность
ХЗВ – хроническое заболевание вен
ХТБ – хроническая тазовая боль
ЭГВ – эмболизация гонадных вен
ЯВ – ягодичный варикоз

Термины и определения

Варикозное расширение вен таза – расширение (увеличение диаметра) тазовых вен более чем на 5 мм.

Варикозная болезнь таза (ВБТ) – заболевание, характеризующееся расширением внутритазовых вен (параметральных, маточных, аркуатных, яичниковых/гонадных/овариальных, внутренних срамных, запираательных, нижних ягодичных) с рефлюксом крови по ним.

Варикозное расширение вен вульвы (вульварный варикоз, ВВ) - расширение вен наружных половых органов.

Варикозное расширение вен промежности (промежностный/перинеальный варикоз, ПрВ) – расширение вен промежности вне наружных половых органов.

Варикозное расширение вен ягодиц (ягодичный варикоз, ЯВ) – расширение вен ягодичной области.

Венозная обструкция – нарушение проходимости венозного сегмента.

Комментарий. Выделяют нетромботическую обструкцию венозного сегмента (компрессия вен артериями, синдромы шелкунчика и Мея-Тёрнера) и тромботическую обструкцию венозного сегмента, обусловленную ранее перенесенным венозным тромбозом (т.е. посттромботическая болезнь). В отношении варикозной болезни таза приемлемым термином служит нетромботическая обструкция подвздошных вен и левой почечной вены.

Венозная хромота - боль в нижних конечностях при физической нагрузке, часто описываемая как тупая распирающая боль в бедре, ягодице или ноге, не связанная с

определенным пройденным расстоянием либо ограниченная определенной мышечной группой, уменьшающаяся после отдыха с приподнятыми ногами.

Комментарий: Венозная хромота служит одним из симптомов не тромботической обструкции левой общей подвздошной вены (синдром Мея-Тёрнера).

Диспареуния – боли в области таза во время либо после полового акта.

Комментарий. Выделяют глубокую диспареунию, характерную для синдрома тазового венозного полнокровия, и поверхностную диспареунию, возникающую у пациентов с вульварным варикозом.

Компрессия магистральной вены/компрессионный стеноз магистральной вены – патологическое состояние, характеризующееся сдавлением вены одноименными артериями, приводящее к сужению (стенозу) вены.

Комментарий. Выделяют компрессию левой общей подвздошной вены правой общей подвздошной артерией (синдром Мея-Тёрнера), компрессию правой общей подвздошной вены правой общей подвздошной артерией, компрессию левой наружной подвздошной вены левой наружной подвздошной артерией. Возможны различные сочетания вышеуказанных сдавлений вен.

Объективные симптомы варикозного расширения тазовых вен – видимые проявления заболевания, а именно: расширенные вены наружных половых органов, промежности, ягодичной области, отек нижней конечности.

Пельвио-перинеальный рефлюкс (ППР) – ретроградный кровоток из тазовых вен в поверхностные вены промежности через тазовые коммуникантные вены.

Комментарий. Наиболее часто ППР происходит по притокам внутренних подвздошных вен (внутренняя срамная, запирательная и нижняя ягодичная вены).

Резекция гонадных (овариальных, яичниковых, РГВ) вен – оперативное вмешательство, заключающееся в мобилизации и удалении участка гонадной вены.

Комментарий. Эту операцию выполняют открытым внебрюшинным, трансперитонеальным лапароскопическим и ретроперитонеальным эндоскопическим способами. Суть операции заключается в ликвидации рефлюкса по гонадной вене, что приводит к значительному уменьшению венозного полнокровия тазовых органов. После устранения рефлюкса по гонадным венам всегда наблюдают уменьшение диаметров параметральных, маточных, аркуатных вен, восстановление функции клапанного аппарата этих вен.

Рецидив варикозного расширения вен таза (pVPBT) и вульвы (pVPBV) – возникновение варикозно расширенных вен после завершеного курса инвазивного лечения в зоне предыдущего вмешательства.

Комментарий. Клинически рВРВТ может сопровождаться повторным развитием тазовых болей, тяжести в гипогастральной области, диспареунии. Учитывая глубинное расположение тазовых вен их визуальное обнаружение невозможно, их визуализация доступна лишь с помощью инструментальных методов исследования. Расширение и рефлюкс по не перевязанным притокам гонадных вен либо по добавочной гонадной вене ведет к повторному расширению тазовых вен и появлению симптомов заболевания.

Синдром тазового венозного полнокровия (СТВП) – патологическое состояние, возникающее на фоне расширения внутритазовых вен и характеризующееся тазовыми венозными болями, коитальными и посткоитальными болями, ощущениями тяжести и дискомфорта в гипогастральной области, дизурическими расстройствами.

Синдром Мея-Тернера (СМТ) – сдавление левой или правой общей подвздошной вены между V поясничным позвонком и правой общей подвздошной артерией.

Комментарий. В структуре этого синдрома выделяют компрессию не только общих, но и наружных подвздошных вен одноименными артериями. Ряд авторов указывают считают сужение просвета общей подвздошной вены > 50% гемодинамически значимым стенозом. В последние годы отмечена тенденция замены термина синдром Мея-Тёрнера на компрессию либо компрессионный стеноз подвздошных вен нетромботического и характера.

Синдром Щелкунчика (СЩ, аорто-мезентериальная компрессия [АМК] левой почечной вены) – сдавление левой почечной вены (ЛПВ) между верхней брыжеечной артерией и аортой с развитием левосторонней почечной флебогипертензии.

Комментарий. Следует различать феномен и синдром щелкунчика. В первом случае сдавление вены не сопровождается формированием градиента давления между левой почечной и нижней поллой венами, во втором - компрессия левой почечной вены приводит к гемодинамически значимым нарушениям оттока крови по этому сосуду, превышению венозного давления в левой почечной вене над таковым в нижней поллой вене.

Субъективные симптомы варикозного расширения тазовых вен – жалобы, вызванные варикозным расширением тазовых вен, а именно: тазовая боль, чувство тяжести и дискомфорта в гипогастральной области, боли при половом акте (диспареуния), дизурические расстройства. Указанные симптомы не являются патогномоничными.

Тазовые вены – гонадные, параметральные, маточные, аркуатные, притоки внутренних подвздошных вен.

Комментарий. К тазовым венам при описании их расширения относят параметральные, маточные, аркуатные, гонадные (овариальные, яичниковые) и притоки внутренних подвздошных вен (внутренняя срамная, запирающая, нижняя ягодичная

вены). Подвздошные вены также располагаются в полости таза, но при их описании не следует применять термин «тазовые», а использовать точные анатомические наименования: наружная, внутренняя и общая подвздошные вены.

Тазовое венозное заболевание (ТВЗ) – состояние, которое может характеризоваться тазовыми болями, расширением вен таза, вульвы и нижних конечностей, болями и отеком нижних конечностей, болями по левому фланку живота, гематурией.

Комментарий. Данное понятие включает все хронические заболевания тазовых вен (варикозное расширение вен таза, синдром тазового венозного полнокровия, синдром Мея-Тёрнера, синдром щелкунчика).

Тазовая венозная боль (ТВБ) – нециклическая боль продолжительностью более 6 месяцев, возникающая на фоне расширения внутритазовых вен, локализуемая в области таза, снижающая качество жизни пациента и требующая медикаментозного или хирургического лечения.

Тазовый венозный рефлюкс (ТВР) – нарушение работы клапанного аппарата внутритазовых вен, характеризующееся появлением ретроградного кровотока в вене.

Комментарий. Для тазовых вен продолжительность ретроградного кровотока более 1 сек. является патологическим венозным рефлюксом.

Феномен Щелкунчика (ФЩ) - сдавление ЛПВ между верхней брыжеечной артерией и аортой без развития левосторонней почечной флебогипертензии.

Хроническая венозная недостаточность (ХВН) – патологическое состояние, обусловленное нарушением венозного оттока из нижних конечностей, проявляющееся умеренным или выраженным отёком, изменениями кожи и подкожной клетчатки, трофическими язвами (классы С3–С6 по CEAP).

Хронические заболевания вен (ХЗВ) – все морфологические и функциональные нарушения венозной системы. Основными нозологическими формами ХЗВ являются варикозная болезнь нижних конечностей (ВБНК), посттромботическая болезнь (ПТБ) нижних конечностей, ангиодисплазии (флебодисплазии), телеангиэктазии и ретикулярный варикоз, флебопатии.

Комментарий. Нельзя считать патологически измененными видимые через кожу вены у людей со светлой кожей (усиленный венозный рисунок).

Хроническая тазовая боль (ХТБ) – нециклическая боль продолжительностью более 6 месяцев, локализуемая в области таза, не связанная с беременностью или менструальным циклом.

Эмболизация гонадных вен (овариальных, яичниковых, ЭГВ) – эндоваскулярная окклюзия гонадной вены с помощью механических (металлические спирали, окклюдеры) и химических (флебосклерозирующие препараты, цианакрилатный клей, Опух) агентов.

Комментарий. Эндоваскулярное ведение окклюдирующей спирали в гонадную вену сопровождается значительным растяжением её просвета, прекращением кровотока в сосуде. Целесообразно использовать спирали с вплетенными в них фибриновыми нитями, что улучшает эмболизирующий эффект, способствует лучшей фиксации спирали в вене и местному тромбообразованию.

Ягодичный варикоз (ЯВ) – расширение поверхностных вен ягодичной области.

Комментарий. Возникновение ЯВ обусловлено рефлюксом по нижней ягодичной вене (приток внутренней подвздошной вены).

1. Краткая информация по заболеванию или состоянию (группе заболеваний или состояний)

1.1. Определение заболевания или состояния (группы заболеваний или состояний)

Варикозное расширение вен таза (ВРВТ) – хроническое заболевание с первичным либо вторичным, нетромботическим расширением тазовых вен, которое может привести к развитию синдрома тазового венозного полнокровия (тазовая венозная боль, тяжесть и дискомфорт в гипогастральной области, диспареуния, дизурические расстройства).

Варикозное расширение вен вульвы (ВРВВ) – расширение вен больших и малых половых губ, преддверия влагалища, возникающее в результате ретроградного кровотока из внутритазовых вен в промежностные (пельвио-перинеальный рефлюкс).

1.2. Этиология и патогенез заболевания или состояния (группы заболеваний или состояний)

1.2.1 Этиология

Причинами развития ВРВТ служат повторные беременности и роды, синдромы Мея-Тёрнера и щелкунчика [1-4]. Беременность сопровождается значимыми изменениями в организме женщины, влияющими на венозный отток из тазовых органов. Среди них следует выделить значительное (более чем в 70 раз) повышение уровня прогестерона, увеличение гемодинамической нагрузки на тазовые вены в связи с увеличенным притоком артериальной крови к матке, сдавление подвздошных и нижней полой вен беременной маткой [5,6]. Гормональный фактор служит основной причиной варикозной

трансформации тазовых вен. Этот факт подтверждает обнаружение варикозных вен матки и придатков, выявление расширенных вульварных вен на ранних сроках беременности, когда механический фактор (сдавление вен маткой) исключен. В тазовых венах имеются прогестероновые и эстрогеновые рецепторы, посредством которых гестагены оказывают негативное воздействие на венозную стенку. Прогестерон оказывает венодилатирующее воздействие, снижает венозный тонус [6-8]. На этом фоне, в условиях повышенной гемодинамической нагрузки на вены таза, последние быстро расширяются, в них формируется патологический рефлюкс.

СЩ приводит к формированию левосторонней венозной почечной гипертензии различной степени выраженности [9]. Вне зависимости от выраженности венозной почечной гипертензии, сам факт наличия препятствия оттоку венозной крови по ЛПВ служит значимым фактором коллатерализации кровотока, левая гонадная вена служит основным венозным коллектором, по которому происходит ретроградный кровоток при СЩ [10]. Тонкостенные гонадные вены быстро подвергаются варикозной трансформации. Компрессия подвздошных вен также служит причиной повышенной гемодинамической нагрузки на внутренние подвздошные вены, их притоки и гонадные вены [11,12].

Гормональный и гемодинамический факторы служат очевидными факторами возникновения ВРВТ [1-3]. Вместе с тем, ВРВТ наблюдаются не у всех повторно рожавших женщин, оно может отсутствовать и при компрессионных стенозах ЛПВ либо ОПВ. Очевидно, что наследственный фактор служит исходной детерминантой формирования ВРВТ. Патогенетические механизмы ВРВТ и ВРВНК имеют общие черты, патофизиологические и биомолекулярные процессы при этих заболеваниях, не имеют каких-либо значимых отличий [13,14,15].

1.2.2. Механизмы формирования тазовой венозной боли

Патогенез развития тазовой боли у пациентов с варикозными венами таза до конца не изучен [1,12,16]. Одной из гипотез возникновения болевого синдрома на фоне варикозной трансформации тазовых вен служит теория воспаления венозной стенки, обусловленного венозным застоем [17,18]. Происходящие на фоне предрасполагающих факторов расширение и клапанная недостаточность вен малого таза приводят к нарушению оттока крови от органов малого таза и депонированию в них венозной крови, формируется патологический рефлюкс, обуславливающий возникновение венозной гипертензии, служащей одной из причин возникновения венозной боли за счет стимуляции ноцицепторов [19-23].

Изменение сосудистой стенки при варикозном расширении вен также является дополнительным пусковым стимулом для активации болевых рецепторов и появления ТВБ [1,24]. Снижение скорости кровотока и застой крови в тазовых венах вызывают перерастяжение стенки сосуда. Эти изменения и связанная с ними гипоксия венозной стенки могут вызвать каскад биохимических процессов, способствующих появлению ТВБ [24,25].

Патогенез ТВБ только с позиции венозных гемодинамических нарушений не может в полной мере объяснить причину возникновения болевого синдрома. Исследование DosSantos S. с соавт. (2015) [21] показало, что диаметр гонадных вен не следует рассматривать в качестве предиктора рефлюкса по гонадным венам. Гаврилов С.Г. с соавт. (2017) подтвердили отсутствие взаимосвязи между клиническими проявлениями ВБТ и степенью расширения тазовых вен [22]. Вероятно, для развития ТВБ, помимо гемодинамических нарушений, имеют значение воспалительные процессы в стенке вен. Важную роль в формировании СТВП могут играть дисплазия соединительной ткани и избыточный синтез вазоактивных нейропептидов [25-29].

Гемодинамические и биомеханические нарушения обуславливают дисфункцию эндотелия, приводящую к высвобождению и активации ферментов, активирующих воспаление в стенке вены. Это может вызвать дальнейшее изменение сосудистой стенки, поддерживать воспалительный процесс, воздействовать на близлежащие нервы, что, в совокупности, может способствовать возникновению ТВБ [26,30].

Dormandy J.A. с соавт. (1996) обнаружили, что эритроциты могут отеснять лейкоциты к периферии, заставляя их «перекатываться» по эндотелию венозной стенки (так называемый роллинг лейкоцитов) с уже активированными рецепторами адгезии со скоростью, значительно меньшей, чем у лейкоцитов, циркулирующих свободно [25]. Обратимый роллинг лейкоцитов на эндотелии, опосредованный веществами группы селектина эндотелиальных клеток, такими как Е-селектин и Р-селектин, и их лигандами на лейкоцитах, является первым этапом адгезии лейкоцитов. Второй этап, стойкая адгезия лейкоцитов на эндотелии, опосредуется межклеточной молекулой адгезии ICAM-1 и сосудисто-клеточной молекулой адгезии VCAM-1, располагающихся на эндотелиальных клетках, и их соответствующими лигандами на лейкоцитах – лейкоцитарным функционально-связанным антигеном LFA-1 и очень поздним активированным антигеном VLA-4 [32]. Это вызывает активацию эндотелиальных клеток, которая проявляется увеличением концентрации кальция в их цитоплазме, что в свою очередь приводит к возрастанию активности фосфолипазы А2. Активация фосфолипазы А2 служит одним из ключевых механизмов синтеза медиаторов воспаления таких как брадикинин,

простагландины E2 и D2, фактора активации тромбоцитов (PAF) и лейкотриена B4. PAF увеличивает местную активность серотонина и гистамина, вызывая повышенную адгезию нейтрофилов к венозному эндотелию. Этот процесс в последующем приводит к инфильтрации венозной стенки активными нейтрофилами [17,18]. Наличие нейтрофилов, моноцитов, активированных Т-лимфоцитов, накопление макрофагов и тучных клеток, экспрессия молекул клеточной адгезии на поверхности лейкоцитов и эндотелиоцитов, синтез цитокинов и протромботических факторов объективно свидетельствуют о воспалительном процессе в стенке вены. Некоторые провоспалительные медиаторы, синтезируемые в результате гипоксии (например, брадикинин) могут активировать НЦ, расположенные в венозной стенке и соединительной ткани, образующей перивенозное пространство [17]. Болевой эффект брадикинина потенцирует простагландин E2, который, хотя сам и не является альгогеном, повышает чувствительность ноцицепторов [18].

Депонирование крови в тазовых венах сопровождается высвобождением эндотелиальных факторов, активирующих гладкомышечные клетки вен и вызывающих расширение сосудов за счет выделения оксида азота (NO). Высвобождение вазоактивных нейропептидов из стенок расширенных тазовых вен рассматривают одним из механизмов формирования ТВБ [1]. Внеклеточный АТФ способен вызывать опосредованную NO вазорелаксацию через подтипы P2Y-пуриноцепторов, связанных с G-белком. Этот агент также был идентифицирован как важный медиатор различных процессов, включая боль. Он активирует подтипы P2X-пуриноцепторов, являющиеся лиганд-зависимыми ионными каналами. Вероятно, исходя из исследований нейронов спинномозговых ганглиев, подкласс P2X3 пуриноцепторов опосредует ноцицептивное действие АТФ на афферентные нервы [28]. АТФ локализуется в симпатических волокнах с норадреналином и указывает на присутствие пуринергического компонента при выбросе нейротрансмиттеров, вызванным электрической стимуляцией [27].

Описано присутствие нейропептида – субстанции P (SP) в эндотелии яичниковой вены [27], способность SP вызывать эндотелий-опосредованную вазодилатацию сосудов [28]. SP обеспечивает сенситизацию НЦ при повреждении тканей, является центральным звеном механизма формирования хронической боли. Этот нейротрансмиттер, высвобождаясь из периферических нервов, увеличивает проницаемость эндотелия сосудов, пролиферацию Т-клеток, активацию тучных клеток, высвобождение гистамина и хемотаксис лейкоцитов [29]. Полагают, что сенсорная функция SP связана с передачей информации о боли в ЦНС. В работе Yong Ma с соавт. (2014) было показано, что в плазме пациентов с ХТБ содержание SP значительно повышено [33]. О роли кальцитонин-ген-связанного пептида (КГСП) в развитии нейрогенного воспаления указано в работе Кее с

соавт. (2018), отмечены вазодилатирующий эффект КГСП и его участие в формировании болевого синдрома [34]. В пилотном исследовании Gavrilov с соавт. (2019) доказана взаимосвязь между уровнями вазоактивных нейропептидов с наличием и выраженностью ХТБ у пациентов с СТВП [35].

1.3. Эпидемиология заболевания или состояния (группы заболеваний или состояний)

До настоящего времени отсутствуют крупные эпидемиологические исследования, посвященные ВРВТ. По данным зарубежных исследователей, частота встречаемости заболевания составляет 15% среди пациентов женского пола фертильного возраста и 30% среди женщин, обращающихся за медицинской помощью по поводу ХТБ [36,37]. Частота встречаемости компрессионных стенозов ЛПВ и левой ОПВ зависит от исследуемой когорты пациентов (клинические или аутопсийные результаты исследования, общая популяция, асимптомные пациенты либо пациенты с клиническими проявлениями ВБТ, СТВП, пациенты, перенесшие илеофemorальный тромбоз), использованных методов исследования (ДУС, МСКТ, МРТ, флебография либо ВСУЗИ) и степени сужения левой ОПВ. Обнаружение синдрома Мея-Тёрнера (СМТ) по результатам аутопсий в общей популяции составляет составляет 14-32% [38-41]. В исследовании Kibbe et al. (2004) сужение левой ОПВ > 50% выявлено у 24% пациентов, стеноз более 25% диагностирован у 66% обследованных асимптомных пациентов [17]. Liu et al. сообщили о наличии СМТ у 11% симптомных пациентов [18]. Среди пациентов с ВРВТ этот синдром выявляют у 22-80% пациентов [42-44]. Синдром шелкунчика обнаруживают у 8-24% [45,46], феномен шелкунчика – от 37 до 45% [46,47] наблюдений. По данным Ananthan с соавт. (2017), среди пациентов с гематурией у 40% обнаружен СЩ [9]. Варикозное расширение вен вульвы обнаруживают у 28-35% пациентов с ВРВТ [48-50]. У беременных женщин вульварный варикоз выявляют в 8-10% наблюдений [51].

С учетом имеющихся данных распространенность ВРВТ и ВРВВ высока среди пациентов трудоспособного возраста, что свидетельствует от важной социально-экономической значимости проблемы.

1.4. Особенности кодирования заболевания или состояния (группы заболеваний или состояний) по Международной статистической классификации болезней и проблем, связанных со здоровьем

Варикозное расширение вен таза	I86.2
Варикозное расширение вен вульвы	I86.3
Компрессия/сужение вен	I87.1

Синдром Мея-Тёрнера
(компрессионный стеноз левой
общей подвздошной вены);
синдром/феномен щелкунчика
(компрессионный стеноз левой
почечной вены).

1.5. Классификация заболевания или состояния (группы заболеваний или состояний)

До настоящего времени нет общепринятой классификации ВРВТ. Классификация СЕАР не способна отразить все нарушения и клинические проявления заболеваний вен таза. Вместе с тем, в клинической практике с успехом используется классификация, представленная в Российских клинических рекомендациях по диагностике и лечению хронических заболеваний вены [4]:

1.5.1. Классификация Ассоциации флебологов России (2018)

по клиническим проявлениям:

- Синдром тазового венозного полнокровия;
- Расширение вен наружных половых органов (вульварный и промежностный варикоз);

по течению:

- Болевая форма;
- Безболевая форма;
- Латентная (асимптомная) форма.

по распространенности поражения тазовых вен:

- Изолированное расширение тазовых венозных сплетений (параметральных, маточных, аркуатных);
- Сочетанное расширение гонадных вен и тазовых венозных сплетений;
- Одностороннее или двустороннее расширение гонадных вен;
- Расширение ствола или притоков внутренних подвздошных вен.

*Аорто-мезентериальная компрессия/компрессионный стеноз левой почечной вены
(феномен и синдром щелкунчика)*

Компрессионный стеноз левой общей подвздошной вены (синдром Мея-Тёрнера)

Пример формулировки диагноза согласно классификации АФР

Пациент обратился за медицинской помощью 12.10.2021. Предъявляет жалобы на боли в нижних отделах живота, усиливающиеся во вторую фазу менструального цикла, боли при половом акте и после него в течение 1 часа. Выполнено трансабдоминальное и трансвагинальное дуплексное ультразвуковое сканирование вен таза: почечные и подвздошные вены без патологии, клапанная недостаточность левой и правой гонадных вен, параметральных и маточных вен.

Формулировка диагноза согласно классификации АФР:

Базовый вариант: Синдром тазового венозного полнокровия. Двусторонняя клапанная недостаточность гонадных вен. 12.10.2021.

Полный вариант: Синдром тазового венозного полнокровия. Болевая форма. Двусторонняя клапанная недостаточность гонадных вен, клапанная недостаточность параметральных и маточных вен. 12.10.2021.

В 2021 году зарубежными коллегами представлена первая всеобъемлющая классификация тазовых венозных заболеваний – SVP (Symptoms-Varices-Pathophysiology) классификация [52]. Она основана на разделении вен брюшинной пространства, таза и нижних конечностей на 4 зоны (домена), в которых оценивают наличие симптомов, характерных для заболеваний вен таза, варикозных вен и различных анатомических областях и гемодинамические и патофизиологические особенности развития заболевания.

1.5.2. Классификация Symptoms-Varices-Pathophysiology (2021)

Симптомы	
С ₀	Нет симптомов ТВЗ (нет почечных, тазовых и внетазовых симптомов)
С ₁	Почечные симптомы венозного происхождения
С ₂	Хроническая тазовая боль венозного происхождения
С ₃	Внетазовые боли венозного происхождения
а	Локализованные симптомы (боль, дискомфорт, болезненность при пальпации, зуд, кровотечение и тромбоз поверхностных вен), симптомы, связанные с венами наружных половых органов (вульва и мошонка)
б	Локализованные симптомы, связанные с тазовым происхождением несифенозных вен нижних конечностей. К ним относят симптомы, связанные с варикозными венами заднемедиального отдела бедра, исходящие из таза (боль, дискомфорт, болезненность при пальпации, зуд, тромбоз поверхностных вен), а также связанные с варикозными венами в области седалищного / большеберцового нерва (боль, парестезии). Симптомы и признаки со стороны нижних конечностей, такие как тяжесть и отек, классифицируют по CEAP, а не SVP1
с	Венозная хромота ¹
Расположение варикозных вен	
В ₀	Нет варикозных вен брюшной полости, таза, внетазовых варикозных вен, исходящих из таза при клиническом или инструментальном

	обследовании
V ₁	Варикозные вены ворот почки
V ₂	Тазовые варикозные вены
V ₃	Внетазовые варикозные вены, тазового происхождения
a	Варикозные вены наружных половых органов (вульварный варикоз, варикоцеле)
б	Варикозные вены нижних конечностей тазового происхождения, возникшие из-за рефлюкса в точках выхода из таза и распространяющиеся на бедро. Включает видимые варикозные вены заднемедиального отдела бедра, седалищный варикоз и другие рефлюксные вены тазового дна, определяемые только с помощью ультразвукового исследования ¹
Анатомическая локализация поражений вен	
НПВ	Нижняя полая вена
ЛПВ	Левая почечная вена
ГВ	Гонадные (тестикулярные, овариальные) вены
ЛГВ	Левая гонадная вена
ПГВ	Правая гонадная вена
ДГВ	Двустороннее поражение гонадных вен
ОПВ	Общая подвздошная вена
ЛОПВ	Левая общая подвздошная вена
ПОПВ	Правая общая подвздошная вена
ДОПВ	Двустороннее поражение общих подвздошных вен
НрПВ	Наружная подвздошная вена
ЛНрПВ	Левая наружная подвздошная вена
ПНрПВ	Правая наружная подвздошная вена
ДНрПВ	Двустороннее поражение наружных подвздошных вен
ВПВ	Внутренняя подвздошная вена
ЛВПВ	Левая внутренняя подвздошная вена
ПВПВ	Правая внутренняя подвздошная вена
ДВПВ	Двустороннее поражение внутренних подвздошных вен
ВТВ	Внетазовые вены, исходящие из таза: паховые, запираательные, срамные и / или ягодичные
Гемодинамический фактор	
Обструкция (О)	Тромботическая или не тромботическая (компрессия) венозная обструкция
Рефлюкс (Р)	Тромботический или не тромботический рефлюкс
Этиологический фактор	
Тромботический (Т)	Венозный рефлюкс или обструкция, обусловленные эпизодом ТГВ
Не тромботический (НТ)	Рефлюкс, обусловленный дегенеративными процессами венозной стенки или проксимальной обструкцией; Обструкция, обусловленная внешней компрессией
Врожденный (В)	Врожденный

ТВЗ – тазовое венозное заболевание; ТГВ – тромбоз глубоких вен

1 – следует использовать CEAP классификацию для полной характеристики симптомов и признаков со стороны нижних конечностей

Пример формулировки диагноза согласно SVP-классификации

Пациент обратился за медицинской помощью 12.10.2021. Предъявляет жалобы на боли в нижних отделах живота, усиливающиеся во вторую фазу менструального цикла, боли при половом акте и после него в течение 1 часа. Выполнено трансабдоминальное и трансагинальное дуплексное ультразвуковое сканирование вен таза: почечные и подвздошные вены без патологии, клапанная недостаточность левой и правой гонадных вен, параметральных и маточных вен.

Базовый вариант: Синдром тазового полнокровия с хронической тазовой болью, обусловленной билатеральным овариальным рефлюксом 12.10.2021.

Полный вариант: Синдром тазового полнокровия с хронической тазовой болью, обусловленной билатеральным овариальным рефлюксом. С2 В2 ДГВ, Р, НТ (хроническая тазовая боль венозного происхождения; тазовые варикозные вены; билатеральный рефлюкс по гонадным венам нетромботического генеза). 12.10.2021.

2. Диагностика заболевания или состояния (группы заболеваний или состояний), медицинские показания и противопоказания к применению методов диагностики

2.1. Общие положения по диагностике

- Пациентам с ВРВТ рекомендовано провести клиническое обследование перед инструментальным [4,53].

УДД 2 УУР В

Комментарий: Клиническое обследование включает анализ жалоб больного, сбор анамнеза и физикальное обследование (осмотр и пальпацию), включая оценку местного статуса.

- Не рекомендовано ограничиваться только клиническим обследованием (без инструментального) у пациента с ВРВТ вне зависимости от дальнейшего способа лечения (консервативное, хирургическое, эндоваскулярное) [2-4, 54-56].

УДД 2 УУР В

Комментарий. В результате осмотра, оценки жалоб, анамнестических сведений и пальпации, у большинства больных можно лишь предположить наличие у пациента тазового венозного заболевания. В связи с глубинным расположением тазовых вен их объективная оценка возможна лишь с помощью инструментальных методов исследования

- Рекомендовано провести инструментальное обследование всем пациентам с хронической тазовой болью либо подозрением на наличие ВРВТ [4,53,54,57-62].

УДД 2 УУР В

- Диагноз ВРВТ рекомендовано устанавливать на основании клинических симптомов с обязательной верификацией морфологических изменений тазовых вен с помощью инструментальных методов исследования [4,24,54,63, 64].

УДД 4 УУР С

Комментарий. Клиническое течение ВБТ предполагает симптомное и асимптомное течение, в последнем случае отсутствуют какие-либо анамнестические и физикальные указания на патологию вен таза. Учитывая глубинное расположение тазовых вен и невозможность их визуальной оценки верификация диагноза требует применения инструментальных методов исследования, в первую очередь –

ультразвукового исследования [4,24,45,65]. Симптомы ВБТ обладают низкой специфичностью, их выраженность и частота обнаружения существенно варьируют, что, в свою очередь, также предопределяет необходимость использования лучевых диагностических тестов у пациентов с симптомным течением заболевания [65-67].

- Всем пациентам с хронической тазовой болью и подозрением на наличие ВРВТ рекомендованы консультации смежных специалистов (уролога, гинеколога, невролога, психиатра) с целью исключения/подтверждения не венозной патологии, сопровождающейся хронической тазовой болью.

УДД 4 УУР С [1,4,54]

2.2. Жалобы и анамнез

Одной из отличительных черт ВБТ служит отсутствие очевидной взаимосвязи между клиническими проявлениями болезни и выраженностью морфологических изменений в тазовых венах. Нередко, значительное увеличение диаметра гонадных вен и тазовых венозных сплетений, рефлюкс по этим сосудам не сопровождается сколь-либо значимой клинической симптоматикой или она отсутствует вообще. И наоборот, на фоне минимального ВРВТ пациенты сообщают о выраженной тазовой боли и других симптомах заболевания. Причины этого феномена до конца не ясны [1,68].

2.2.1. Асимптомное течение

- Диагноз асимптомного течения ВБТ рекомендовано формулировать при отсутствии клинических симптомов заболевания на фоне расширения тазовых вен и рефлюкса в них, обнаруженных с помощью ДУС [1,4, 69-71].

УДД 2 УУР В

Комментарий. У значительного числа женщин расширение гонадных, параметральных и маточных вен обнаруживают случайно, в ходе планового ультразвукового исследования органов малого таза. Факторами, определяющими наличие симптомов, служат продолжительность тазового венозного рефлюкса и его распространенность в различных тазовых венах [71,72]. Варикозную трансформацию тазовых вен обнаруживают у 38-47% женщин без симптомов ВБТ [73-75]. В ряде случаев, при определенных характерологических особенностях пациентов с ВБТ, обусловленных элементами стеснительности либо табуированности обсуждения интимных вопросов, последние не всегда готовы активно сообщать врачу о симптомах своей болезни. Данный факт может приводить к ложноотрицательной диагностике

асимптомной формы заболевания. Это диктует необходимость активного выяснения жалоб, характерных для ВБТ в ходе клинического обследования пациента, последовательно задавая наводящие вопросы [54,76].

2.2.2. Симптомное течение

- Диагноз симптомного течения ВБТ рекомендовано устанавливать при наличии характерных жалоб и визуальных признаков, характерных для данного заболевания [4,54,63,77-79].

УДД 2 УУР В

Комментарий. Симптомы ВБТ не обладают высокой специфичностью. Единственным патогномоничным признаком ВБТ служит варикозное расширение вен промежности и вульвы, которое встречается у 30-40% пациентов [54,76,79]. Клинические проявления, типичные для ВБТ, часто встречаются при различных заболеваниях гинекологической, урологической, неврологической, психоэмоциональной и иных сфер и могут быть обусловлены вышеуказанной патологией [65,80,81]. Данное обстоятельство, часто ведет к мимикрии заболевания под различные клинические маски [52,82]. В соответствии с локализацией поражения вен при ВБТ и вовлечением основных магистральных путей оттока из тазовых вен (почечные, подвздошные вены), существуют формы ВБТ, сочетающие комбинации патологии тазовых, подвздошных и почечных вен, которые имеют определенные клинические отличия, обусловленные особенностями патофизиологических механизмов развития и морфологии вен [83-85].

Для ряда указанных симптомов и признаков ВБТ изучена частота выявления, а также исследованы показатели чувствительности, специфичности и прогностической ценности. Следует учитывать, что эти данные получены в исследованиях с существенными методологическими ограничениями [37,62]. Частота встречаемости, чувствительность и специфичность симптомов ВБТ представлены в таблицах 1 и 2.

Таблица 1. Частота выявления различных симптомов ВБТ [86]

Симптом	Частота выявления (%)
Боль в нижней части живота	90,7
Чувство тяжести в низу живота	88,4
Диспареуния	83,7
Боли в крестце и копчике	81,4
Дискомфорт внизу живота	78,3
Дизурические расстройства	71,3
Болезненная чувствительность промежности	63,6
Предменструальный синдром	60,5

Отечность промежности	57,4
Нарушения менструального цикла	52,7
Вульварный/перинеальный варикоз	41,9

Таблица 2. Чувствительность и специфичность симптомов у пациенток с ВБТ [62]

Симптом	Чувствительность	95% ДИ	Специфичность	95% ДИ	PPV*	NPV**
Меноррагия	26	17–37	79	54–94	85	19
Усиление боли при стоянии	71	60–80	32	13–57	82	19
Предисменорея	63	52–73	68	43–87	90	30
Дисменорея	84	74–91	26	9–51	84	26
Глубокая диспареуния	75	65–84	21	6–46	81	16
Поверхностная диспареуния	47	36–58	68	43–87	87	22
Усиление боли в конце дня	72	61–81	21	6–46	80	14
Посткоитальная боль	79	68–87	42	20–67	86	31
Учащенное мочеиспускание	40	29–51	47	25–71	77	15
Дизурия	43	32–54	50	26–74	80	16
Никтурия	54	43–65	33	13–59	79	13
Чувство вагинальной тяжести	12	6–21	84	60–97	77	18
Болевой синдром более 7 баллов по ВАШ	29	19–40	74	49–91	83	19
Лейкорейя	7	2–15	100	81–100	100	19
Тяжесть в животе	4	1–10	100	82–100	100	19
Триггерные точки брюшной стенки (гиперчувствительные участки в фасции, окружающей скелетные мышцы)	18	11–28	83	59–96	83	18
Болезненность в проекции яичников (в средней трети линии между пупком и передней верхней подвздошной остью)	87	78–93	37	16–62	85	39
Вульварный вульвит	49	38–60	42	20–67	79	16
Тест с булавочным уколом (определение чувствительности полового нерва)	30	20–41	84	60–97	89	21
Вульварный варикоз	100	96–100	0	0–18	–	–

PPV*– положительная прогностическая ценность; NPV** – отрицательная прогностическая ценность.

2.2.3. Синдром тазового венозного полнокровия (СТВП)

- СТВП всегда сопровождается хронической тазовой болью, характер и выраженность которой различны [4,54,72,87-91].

УДД 2 УУР В

Комментарий. Наиболее ярким и драматичным симптомом СТВП служит хроническая тазовая боль [4,72]. Она может присутствовать в виде хронического болевого синдрома либо коитальных и посткоитальных болей. Отсутствие тазовых болей следует рассматривать как отсутствие СТВП. Само по себе ВРВТ либо вульварный варикоз не являются признаками тазового венозного полнокровия.

- Тазовую венозную боль рекомендовано рассматривать в качестве характерного симптома СТВП [2,4,53,54,63,64,71,82,92,93].

УДЦ 2 УУР В

Комментарий 1. Тазовая венозная боль (ТВБ) носит тянущий, ноющий, тупой, жгучий характер с локализацией в гипогастральной области либо левой или правой подвздошной области, с иррадиацией в 22-38% в паховые области, половые органы, прямую кишку и нижние конечности. Болевой синдром нециклический, усугубляется при дневном ортостазе к концу рабочего дня, длительном сидении, тяжелых физических нагрузках, ходьбе, перегревании, половом акте и характеризуется наличием кризов, провоцируемых как экзогенными (в виде переохлаждения, переутомления, стресса), так и эндогенными причинами при обострении хронических заболеваний. Выраженность ТВБ снижается в положении пациента лежа на спине и на фоне приема веноактивных препаратов и напротив, возрастает при использовании гестагенных гормональных препаратов. Особенностью ТВБ служит достижение его максимальной интенсивности во время менструации, в отличие от эндометриоза, при котором боль появляется накануне ее. Частой локализацией болей служит проекция яичников, которая находится в средней трети линии, между пупком и передней верхней остью подвздошной кости.

Комментарий 2. Количественную оценку ТВБ проводят с помощью визуально-аналоговой шкалы (ВАШ) боли, либо её разновидности – цифровой рейтинговой шкалы [16,17,19,23,30,35].

Комментарий 3. Для изучения влияния ТВБ на повседневную активность и работоспособность пациентов целесообразно использовать анкету Ван-Корффа [36,79,171].

- Тяжесть и дискомфорт в гипогастральной области рекомендовано рассматривать характерным симптомом СТВП [64,71,79,93,94].

УДЦ 2 УУР В

Комментарий. Эти симптомы могут сочетаться с болями в животе либо возникать изолированно.

- Диспареунию рекомендовано рассматривать в качестве характерного симптома СТВП [2,64,71,92-95].

УДД 2 УУР В

Комментарий. Симптом проявляется возникновением болевых ощущений во время и/или после полового акта, которые могут сохраняться после интимной близости от 15 мин до нескольких суток, что приводит к нарушению и боязни сексуальных отношений, вплоть до вагинизма.

- Боли в поясничных и паховых областях, крестце и копчике не рекомендовано рассматривать в качестве характерного симптома СТВП [54,64,94,96].

УДД 3 УУР В

Комментарий. Данные проявления могут возникать или усиливаться к концу рабочего дня, после физической нагрузки, во время длительного сидения.

- Дизурию не рекомендовано рассматривать в качестве характерного симптома СТВП [2,54,93,94].

УДД 3 УУР В

Комментарий. Симптом включает болезненное и частое мочеиспускание, недержание мочи, ощущение неполного опорожнения мочевого пузыря, частые позывы к мочеиспусканию на фоне усиления ТВБ.

- Нарушения менструального цикла не рекомендовано рассматривать в качестве характерного симптома СТВП [2,54,95].

УДД 4 УУР С

Комментарий. Симптом включает болезненные менструации, которым предшествует очень четко выраженный предменструальный синдром, а также дисменорею в виде нарушения ритма и продолжительности менструаций в виде длительных, обильных либо нерегулярных маточных кровотечений.

- Отечность и набухание наружных половых органов может быть рекомендован в качестве характерного симптома СТВП [66,94,97].

УДД 3 УУР В

Комментарий. Отечность и набухание наружных половых органов обусловлена варикозной трансформацией вен влагалища и вульвы, что приводят к раздражению и сухости кожи промежности и сопровождаются болями, зудом и онемением с возникновением чувства жжения, распирания и дискомфорта.

- Повышенная чувствительность и болезненность в области вульвы и промежности не рекомендована в качестве характерного симптома СТВП [94,98].

УДД 3 УУР С

- Бесплодие не рекомендовано рассматривать в качестве осложнения СТВП [4,98,99,100,102].

УДД 3 УУР С

Комментарий. Бесплодие, вероятно, обусловлено инволюцией матки и яичников на фоне длительно существующего венозного полнокровия тазовых органов.

- Психоэмоциональные нарушения можно рассматривать в качестве характерных симптомов СТВП [24,54,74,77,101,102].

УДД 2 УУР В

Комментарий. Психоэмоциональные нарушения развиваются на фоне физического неблагополучия и проявляются неустойчивым настроением, раздражительностью, бессонницей, симптомами маскированной депрессии и тревоги. Депрессивные состояния регистрируют у 25-50% пациентов с ВБТ и СТВП, тревожность – в 10-20%, психосоматические жалобы – в 10-20% [101].

2.2.4. Синдром щелкунчика (аорто-мезентериальная компрессия ЛПВ, компрессионный стеноз ЛПВ)

Компрессионный стеноз ЛПВ может существовать в виде двух клинико-морфологических форм: феномен и синдром щелкунчика (от англ. «nutcracker» – щипцы для колки орехов). Феномен щелкунчика (ФЩ) не сопровождается значимыми изменениями почечной флебогемодинамики, не приводит к почечной венозной гипертензии и нарушению функции левой почки. Это состояние может служить причиной развития клапанной недостаточности левой гонадной вены и сопровождаться симптомами тазового венозного полнокровия. Синдром щелкунчика (СЩ) характеризуется гемодинамически значимой компрессией ЛПВ, развитием левосторонней венозной почечной гипертензией, повреждением почечных клубочков. В результате этого возникают специфичные для данной патологии симптомы и признаки.

- Боль по левому фланку живота с иррадиацией в ягодичную область, усиливающиеся при длительном стоянии, сидении или ходьбе рекомендовано рассматривать характерным симптомом СЩ [5,10,45,103,104].

УДД 2 УУР В

Комментарий. Патологический механизм заболевания связан с левосторонней почечной флебогипертензией и варикозным расширением вен почечной лоханки с последующим разрывом клубочковых капилляров. Несостоятельность ЛЯВ, которая начинает выступать в роли «порочного» обходного компенсаторного ренокавального шунта, приводит к формированию варикозного расширения вен таза.

- Мигренеподобные головные боли рекомендовано рассматривать в качестве характерного признака СЦ [105].

УДД 4 УУР С

Комментарий. По данным некоторых авторов [105-107] компрессионный стеноз ЛПВ сопровождается варикозной трансформацией позвоночных вен и сосудов эпидурального пространства. Это, в свою очередь, приводит к венозному полнокровию спинного мозга, спинномозговых нервов и характеризуется формированием мигренеподобных головных болей. Помимо этого, в отдельных исследованиях установлено повышение уровня кальцитонин-ген-связанного пептида в плазме крови у пациентов с хронической тазовой болью венозного происхождения [27, 35]. Учитывая доказанную роль данного нейропептида в развитии мигрени, можно полагать, что СЦ в сочетании с СТВП может сопровождаться частыми упорными головными болями.

2.2.5. Синдром Мея-Тёрнера (СМТ, компрессионный стеноз левой общей подвздошной вены)

Компрессионный стеноз левой ОПВ может привести к нарушению венозного оттока из тазовых органов либо из нижних конечностей. Сужение левой ОПВ более 50% рассматривают как гемодинамический значимый стеноз [108,109], но эта точка зрения в последнее время подвергается сомнению [110-112], что подтверждается реальной клинической практикой. Неизвестно, почему у одних больных СМТ сопровождается симптомами и признаками ХЗВ, а у других проявляется СТВП. Вероятно, поражение левых ВПВ, параметральных (ПВ), маточных (МВ) и гонадных вен (ГВ) при СМТ является одним из вариантов развития заболевания, обусловленных генетической детерминантой. С другой стороны, можно предположить, что у таких пациентов в связи с отсутствием клапанного аппарата во ВПВ, первично рефлюкс крови произошел в левую ВПВ, запустив, тем самым, каскад патологических изменений в других венах. Так или иначе, СМТ служит очевидным морфологическим субстратом возникновения варикозных вен таза, формирования в них рефлюкса и венозного полнокровия тазовых органов [11,16]. Нарушение нормального кровотока по левой ОПВ сопровождается активной

коллатерализацией венозного оттока из таза. Это проявляется расширением левой ВПВ, формированием рефлюкса по её стволу и притокам, ПВ, МВ, ГВ и по левой илилюмбальной вене. Вероятно, ГВ, как коллатерали, страдают последними, их расширение и рефлюкс обусловлены повышением гемодинамической нагрузки, увеличением объема крови, протекающего по этим тонкостенным сосудам, не приспособленным к столь интенсивному кровотоку. В итоге, расширение тазовых вен и рефлюкс крови по ним приводит к развитию СТВП. Возможен вариант сочетанного поражения вен таза и нижних конечностей при СМТ. В этом случае у пациентов дополнительно возникают симптомы и признаки ХЗВ.

- Характерными признаками СМТ рекомендовано рассматривать симптомы СТВП изолированно либо в сочетании с клиническими проявлениями ХЗВ нижних конечностей (варикозные вены, тяжесть, отек, боль, венозная хромота, трофические расстройства [16,111-113].

УДД 2 УУР В

Комментарий. Комбинация СМТ и СТВП встречается, по разным данным, у 4-80% пациентов [16,110,114]. Столь значительный диапазон распространенности данного сочетания обусловлен, вероятнее всего, разными подходами в оценке клинических и флебографических данных. Вместе с тем, авторы едины во мнении, что СМТ является очевидным фактором развития СТВП и клинические проявления компрессионного стеноза левой ОПВ характеризуются симптомами тазового венозного полнокровия.

- Отсутствие клинических проявлений СМТ рекомендовано рассматривать как критерий гемодинамической незначимости компрессионного стеноза левой ОПВ [110,115,116].

УДД 3 УРР В

Комментарий. Несколькими хорошо организованными исследованиями доказан факт отсутствия каких-либо клинических признаков СМТ у пациентов со значительным, более 50%, сужением левой ОПВ [110-112,114-116]. Это свидетельствует о том, что клинические проявления заболевания обуславливают не только и не столько сужение левой ОПВ, сколько вовлеченность в патологический процесс вен таза либо нижних конечностей, формирование патологического рефлюкса в этих сосудах. Это следует учитывать при использовании и оценке результатов ультразвуковых исследований, данных компьютерной и магнитно-резонансной томографий, тазовой флебографии.

2.2.6. Вульварный/перинеальный/ягодичный варикоз

- Вульварный/перинеальный/ягодичный варикоз рекомендовано рассматривать в качестве патогномоничного признака ВРВТ [24,54,64,82,84,93,121,122].

УДД 2 УУР А

Комментарий 1. Возникновение варикозных вен вышеуказанных локализаций обусловлено пельвио-перинеальным рефлюксом (ППР), возникающего в подавляющем большинстве наблюдений во время беременности [16,117,118]. Рефлюкс крови из внутритазовых вен в поверхностные вены промежности, ягодиц и нижних конечностей может быть временным явлением, например, он может исчезнуть после родов, но варикозные вены указанных выше локализаций сохраняются [67,119]. У ряда пациентов ППР сохраняется после беременности и родов, обуславливая наличие и прогрессирование вульварного варикоза [99,120].

Комментарий 2. Многочисленными исследованиями доказана взаимосвязь между венами таза, промежности и нижних конечностей [49,50,51,123,124]. ВРВТ в 10-35% наблюдений сопровождается рефлюксом крови в ствол и притоки внутренних подвздошных вен, что проявляется возникновением вульварного/перинеального/ягодичного варикоза, расширением вен задне-медиальной поверхности бедер [99,117,118,120]. Все исследователи высказывали единое мнение о том, что визуальное определение варикозных вен указанных локализаций служит патогномоничным признаком патологии вен таза.

- Клиническими симптомами вульварного варикоза рекомендовано считать [16,67,99,117-121]:
 - Варикозные вены наружных половых органов;
 - Боль в области половых губ;
 - Отек половых губ;
 - Тяжесть в области половых губ;

УДД 2 УУР В

2.3. Физикальное обследование

- Объективное (физикальное) исследование рекомендовано выполнять всем пациентам с подозрением на ВРВТ [37,64,117,124].

УДД 2 УУР В

Комментарий. Вне зависимости от жалоб и анамнеза заболевания, результатов выполненных ранее лучевых методов исследования всем пациентам следует провести объективное исследование в горизонтальном и вертикальном положениях исследуемого.

- Рекомендовано проводить осмотр наружных половых органов, промежности, нижних отделов живота, лобковой, паховых и ягодичных областей, задней поверхности бедер с целью обнаружения варикозного расширения подкожных вен указанных локализаций [2,24,53,54,121,122].

УДД 2 УУР В

- Рекомендовано проведение осмотра нижних конечностей с целью выявления симптомов и признаков хронического заболевания вен [55,75,117,118,125].

УДД 3 УУР В

Комментарий. Частота варикозной болезни нижних конечностей у пациенток с ВБТ достигает 30-50% [84]. ВРВТ может служить источником рефлюкса в нижние конечности с развитием варикозной болезни нижних конечностей с частотой от 6 до 42% [117,118,125].

- Рекомендована пальпаторная оценка болезненности и/или гиперчувствительность гипогастральной области, паховых областей, наружных половых органов и промежности [37,71,124].

УДД 4 УУР В

- Рекомендовано проведение гинекологического осмотра [2,37,54,117,127].

УДД 3 УУР В

Комментарий. Характерными признаками ВБТ служат повышенная чувствительность или болезненность стенок влагалища, точечная болезненность без пальпаторных уплотнений над яичниками или маткой при бимануальном исследовании, набухание шейки матки и ее болезненность при пальпации.

- Рекомендовано проведение проктологического осмотра [2,78,81].

УДД 3 УУР В

Комментарий. У пациентов с ВРВТ часто обнаруживают геморрой вследствие общности анатомических и патофизиологических механизмов развития.

2.4. Лабораторные диагностические исследования

В настоящее время недостаточно информации о наличии специальных лабораторных тестов для определения венозного характера тазовой боли. В ряде исследований доказано повышение концентрации вазоактивных нейропептидов (КГСП, СР, эндотелина) и изменениях перекисного окисления липидов у пациентов с СТВП

[27,28,35,128,130]. Это подтверждает возможность влияния активности нейропептидов на возникновение тазовой венозной боли у пациентов с ВРВТ. Вместе с тем, использование иммуноферментного анализа в рутинной клинической практике нецелесообразно.

- Не рекомендовано определение уровней КГСП, СР и эндотелина в рутинном обследовании пациентов с ВРВТ [27-29,35].

УДД 4 УУР С

- Общий анализ мочи рекомендован пациентам с компрессионным стенозом ЛПВ [9,10,52,105,131].

УДД 2 УУР В

Комментарий: У пациенток с синдромом щелкунчика возможно выявление микро- и макрогематурии, а также ортостатической протеинурии.

2.5. Инструментальные диагностические исследования

2.5.1. Дуплексное ультразвуковое сканирование

- Дуплексное ультразвуковое сканирование (ДУС) вен таза и забрюшинного пространства рекомендовано как исследование первой линии в диагностике ВРВТ [2,4,24,53,54,132-134].

УДД 2 УУР В

Комментарий 1. Показаниями к выполнению ДУС тазовых вен служат хроническая тазовая боль, обнаружение варикозных вен наружных половых органов, ягодичной, паховой, лобковой областей, несафенных варикозных вен. ДУС позволяет достоверно обнаружить расширение тазовых вен, наличие тазового венозного рефлюкса и его продолжительность [5,54,71,120,135].

Комментарий 2. В ряде случаев целесообразно выполнение данного исследования пациенткам с рецидивом варикозной болезни нижних конечностей или несафенном варикозе с целью исключения патологии вен таза [4,5,136].

- Рекомендована подготовка к ультразвуковому исследованию с целью улучшения визуализации и уменьшения дополнительной компрессии вен таза [2,54,137].

УДД 3 УУР С

Комментарий. Ультразвуковое исследование тазовых вен может быть затруднено в связи с их глубинным расположением, избыточной массой тела пациента, пневматизацией кишечника, поэтому пациенту следует подготовиться к исследованию.

Для этого накануне рекомендуется исключить продукты, способствующие газообразованию в кишечнике, использовать медикаментозные препараты (пеногасители). Исследование проводят натощак. Мочевой пузырь рекомендуется опорожнить с целью уменьшения дополнительной компрессии вен таза [54,138,140,141].

- ДУС рекомендовано для оценки проходимости сосудов, выявления расширения или сужения вен, определения скорости кровотока в венах, обнаружения тазового венозного рефлюкса (ТВР) и его продолжительности [3,54,140-143].

УДД 2 УУР В

Комментарий 1. Основной целью ДУС служит обнаружение рефлюкса в тазовых венах, его продолжительности и распространенности в тазовых венах (вовлеченности тазовых вен в патологический процесс). Диаметр вен не является предиктором клапанной недостаточности тазовых вен [21-23,71].

Комментарий 2. Обязательна оценка диаметров левой почечной, общей, наружной и внутренней подвздошных вен. Особое внимание стоит уделять исследованию вен в типичных зонах экстравазальной компрессии и проводить измерение диаметра вен на протяжении: для ЛПВ - в области пересечения с верхней брыжеечной артерией и в области ворот почки, для левой ОПВ – в области пересечения с правой общей подвздошной артерией и каудальнее этой зоны [71,135,140,144-146].

- В протокол исследования ДУС тазовых вен рекомендовано включать оценку состояние нижней полой, почечных, гонадных, параметральных, маточных вен, общих, наружных, внутренних подвздошных вен и их притоков [71,140,147-149].

УДД 2 УУР В

- ДУС тазовых вен рекомендовано выполнять с использованием комбинации следующих модификаций: трансвагинального, трансабдоминального и транслабиального исследований [2,3,5,24,53,54,140,150,151,152].

УДД 2 УУР В

Комментарий. Для диагностики варикозной болезни таза не следует использовать только трансвагинальное ДУС, лишь сочетанное применение нескольких методик ультразвукового исследования может предоставить максимально полную информацию о состоянии вен таза и брюшинного пространства [24,71,151,153].

- В ходе трансабдоминального ДУС рекомендовано проводить [3,71,140,147,150,153,154]:

- осмотр нижней полой, подвздошных, почечных и гонадных вен;
- измерение диаметра тазовых, подвздошных и почечных вен;
- измерение линейной скорости кровотока (ЛСК), в особенности – в зонах артерио-венозных конфликтов;
- выявление ТВР с использованием провокационных проб и его продолжительности;
- выявление внутриспросветных или паравазальных образований (тромбоз, посттромботические изменения, лимфатические узлы, аневризмы артерий и пр.);
- выявление особенностей анатомии тазовых, подвздошных, нижней полой и почечных вен (атипичный ход, гипо- или аплазия вен, коллатерали, декстрапозиция).

УДД 3 УУР В

- При выполнении трансвагинального ДУС рекомендовано проводить [71,132,139,140,143,150,153,154]:
 - осмотр внутренних подвздошных, гонадных вен и венозных сплетений (маточное, влагалищное, яичниковое);
 - измерение диаметра тазовых вен;
 - измерение ЛСК;
 - определение ТВР с использованием провокационных проб и его продолжительности.

УДД 3 УУР В

- При выполнении транслабиального ДУС рекомендовано выполнять [21,71,132,139,140,143,150,153,155]:
 - исследование вен промежности;
 - измерение диаметра вен;
 - выявление рефлюкса с использованием провокационных проб и его продолжительности;
 - выявление связи вен промежности с венами таза и нижних конечностей.

УДД 3 УУР В

- При выполнении ДУС тазовых рекомендовано использовать трансабдоминальный конвексный датчик частотой 3,5-5,0 МГц, линейный датчик частотой 5,0-13,0 МГц, эндовагинальный микроконвексный датчик частотой 4,0-9,0 МГц [2,4,71,137,138,148,153].

УДД 3 УУР В

- Рекомендовано проведение полипозиционного ДУС, в положении пациента лежа на спине, полусидя, в вертикальной позиции с согнутыми в коленных суставах ногами (полустоя) [2,71,140,156].

УДД 3 УУР В

Комментарий. ДУС вен таза является динамическим исследованием, при его выполнении рекомендовано использовать медицинскую кушетку с регулируемым углом наклона головного или ножного конца. Осмотр вен верхнего этажа брюшной полости рекомендован в положении полусидя (30-80°), что позволяет имитировать типичное гидростатическое давление и силы гравитации, необходимых для оценки гемодинамики и регистрации рефлюкса [140,153]. Исследование подвздошных и гонадных вен рекомендовано положение пациента в положении полусидя (до 45°), что улучшает их визуализацию и предотвращает их коллабирование [2,140]. Проведение исследования только в горизонтальном положении снижает качество исследования, т.к. в такой позиции рефлюкс может исчезать из-за отсутствия достаточного действия силы гравитации [149].

- При исследовании тазовых, почечных и подвздошных вен рекомендовано регистрировать диаметр вен, скорость кровотока и ее изменения (снижение или ускорение, монофазный тип, отсутствие), ТВР и его продолжительность, проходимость вен и наличие внутрисосудистых структур [133,141,153,157,158].

УДД 2 УУР В

Комментарий 1. Измерения только диаметров тазовых вен недостаточно, т.к. данный показатель не влияет на формирование ТВР и его продолжительность [21,71,149,150]. У части пациентов расширение гонадных и/или параметральных вен не сопровождается регистрацией ТВР [159,161].

Комментарий 2. Скорость кровотока в венах таза ниже, чем в подвздошных либо магистральных венах нижних конечностей, поэтому для осуществления качественного исследования необходимо снижать пороговое значение доплеровского картирования кровотока ультразвукового сканера до 10-15 см/с при исследовании гонадных вен и до 5-8 см/с – тазовых венозных сплетений [134,140,157,159,160]. Для регистрации кровотока на венах промежности рекомендовано снижение порогового значения до 3-5 см/с [140].

Комментарий 3. В зонах артерио-венозных конфликтов, измерение диаметров и ЛСК дополнительно проводят в месте пересечения артерии и вены, до и сразу после

сужения вены [154]. При увеличении скорости после участка сужения в 2-2,5 и более раз свидетельствует о гемодинамически значимом нарушении (стеноз более 50%) [153,161].

- С целью верификации ТВР рекомендовано использование специальных проб [3,24,54,71,140-142,149,153,159]:
 - Вальсальвы (неглубокий вдох и напряжение мышц живота);
 - компрессия в подвздошной области или правом подреберье;
 - мануальная компрессия бедра.

УДД 3 УУР В

Комментарий 1. Проведение проб рекомендовано в положении полусидя или полустоя, имитирующие вертикальную позицию пациента [3,140,142,149,159,163].

Комментарий 2. Для выявления рефлюкса на венах промежности помимо привычных провокационных проб, может быть использовано упражнение Кегеля (сокращение мышц тазового дна) или кашлевая проба [140].

- Продолжительность ТВР более 1 сек рекомендовано считать патологическим рефлюксом [21,71,136,150,153,157].

УДД 2 УУР В

Комментарий. Регистрация рефлюкса по гонадным венам более достоверно свидетельствует о наличии СТВП (специфичность до 100%) в отличие от их диаметра (специфичность 57-100%, чувствительность 67-95%) [153,157].

- Для оценки тяжести ТВР рекомендовано выделять следующие степени [71]:
 - Норма: до 0.9 сек;
 - Тип 1 (легкий): 1 – 1.9 сек;
 - Тип 2 (умеренный): 2 – 5 сек;
 - Тип 3 (тяжелый): > 5 сек, либо спонтанный рефлюкс без нагрузочных проб.

УДД 3 УУР В

- Ультразвуковыми признаками клапанной недостаточности гонадных вен рекомендовано считать [3,4,21,54,71,133,139,141,148,149,159,160,163]:
 - расширение гонадных вен > 5 мм;
 - рефлюкс по вене более 1 сек;
 - низкая скорость кровотока (менее 3 см/с) или ретроградный кровоток;
 - извитость и расширение вен гроздевидного венозного сплетения > 5 мм.

УДД 2 УУР В

- Ультразвуковыми признаками клапанной недостаточности параметральных и маточных вен рекомендовано считать [3,4,21,54,71,133,139,141,148,149,159,160,163]:
 - расширение параметральных вен > 5 мм;
 - расширение маточных вен > 5 мм;
 - рефлюкс по параметральным и маточным венам > 1 сек;
 - при одностороннем поражении вен параметрия – увеличение ЛСК на здоровой стороне (эффект «сифона»).

УДЦ 2 УУР В

Комментарий. Расширение вен матки и параметрия можно обнаружить с помощью ДУС при различных заболеваниях органов малого таза, поэтому выявление только увеличения диаметра тазовых вен не следует рассматривать в качестве признака ВБТ [155].

- Ультразвуковыми признаками гемодинамически значимого компрессионного стеноза ЛПВ (синдром щелкунчика, СЩ) рекомендовано считать [9,71,104,138,145,146,154,165-167]:
 - уменьшение диаметра ЛПВ в зоне её пересечения с верхней брыжеечной артерией по сравнению с диаметром в воротах почки (Дворота/Дстеноз >5 , при исследовании в положении полусидя – >4);
 - престенотическое расширение ЛПВ;
 - увеличение ЛСК в области стеноза (ЛСКстеноз/ЛСКворота >4.9);
 - ЛСК в зоне сужения более 100 см/с (может быть более заметным после того, как пациент находится в вертикальном положении 15 мин).

УДЦ 2 УУР В

Комментарий 1. ДУС обладает чувствительностью 50-90% и специфичностью 78-100% (при наличии клинических симптомов) в определении СЩ [45,145,167].

Комментарий 2: В норме передне-задний размер ЛПВ составляет 4-5 мм. Вместе с тем, у здоровых индивидуумов можно выявить различия диаметров дистального и проксимального отделов (в большинстве случаев $> 50\%$) [45,145].

Комментарий 3. Выраженность изменений диаметра ЛПВ зависит от положения пациента. В горизонтальном положении пациента будет иметь место позиционное сдавление вены для уточнения изменения следует произвести измерения в положении полусидя или сидя [45,104,164].

Комментарий 4. Следует дифференцировать феномен и синдром щелкунчика (аорто-мезентериальной компрессии ЛПВ). У пациентов с феноменом щелкунчика (псевдосиндром щелкунчика) отношения диаметров ЛПВ в области ворот и сужения сосуда не превышают 4, отношения ЛСК в зоне стеноза и в области ворот почки – не более 4.9 [45,140,145,146].

Комментарий 5. Дополнительно следует измерять угол и расстояние между верхней брыжеечной артерией и аортой, в норме они составляет $51 \pm 25^\circ$ и 16 ± 6 мм соответственно [45,140,145,146].

Комментарий 6. Компрессионный стеноз ЛПВ сопровождается развитием коллатерального оттока, расширением левой гонадной вены рефлюксом крови в ней. Это приводит к появлению клинических проявлений СТВП и соответствующих ультразвуковых признаков (расширение левой гонадной вены, вен гроздевидного сплетения и параметрия слева, появление рефлюкса в них) [45,150,153,168-170].

- Косвенными ультразвуковыми признаками, позволяющими заподозрить синдром Мей-Тернера (СМТ), рекомендовано рассматривать сочетание следующих признаков [154,166,173-183]:
 - расширение левой ОПВ по сравнению с контрлатеральной;
 - расширение левой внутренней подвздошной вены и рефлюкс в ней >1 сек;
 - расширение левой гонадной, параметральных, маточных вен и рефлюкс в них >1 сек;
 - изменение скорости кровотока в области стеноза по сравнению с начальным отделом (ЛСКстеноз/ЛСКпрестеноз $>2,5$),
 - турбулентный кровоток (мозаичность при ЦДК) в постстенотическом отделе левой ОПВ;
 - монофазный кровоток в зоне сужения без респираторных девиаций.

УДЦЗ УУР В

Комментарий 1. ДУС обладает низкой чувствительностью (79%) в визуализации подвздошных вен, адекватный осмотр можно провести лишь у 20-50% пациентов [174,175,180,183].

Комментарий 2. Компрессионный стеноз левой ОПВ в сочетании с левосторонним илиофemorальным тромбозом носит название синдрома Кокетта [185].

Комментарий 3. Проведение ДУС в вертикальном положении сопровождается уменьшением степени компрессии левой ОПВ, но значимой разницы диаметров или ЛСК в сравнении с горизонтальным положением пациента нет [146].

Комментарий 4. Основными задачами ДУС в оценке подвздошных вен у пациентов с ВРВТ служат выявление острого тромбоза или посттромботических изменений этих сосудов, обнаружение расширения левой ВПВ с рефлюксом в ней [166,183]. Отсутствие ультразвуковых признаков компрессионных стенозов ОПВ не являются абсолютным показателем отсутствия данной патологии у пациентов с ВРВТ [175].

Комментарий 5. Проведение и интерпретация пробы Вальсальвы при исследовании подвздошных вен может быть затруднена в связи со смещением сосудистых элементов и наличием артефактов, обусловленных кишечными газами. Вместе с тем, можно определить отсутствие изменений кровотока (его замедление, ускорение или прекращение) [166,174,177,180,183].

Комментарий 6. При измерении ЛСК можно выявить замедление кровотока и изменение доплеровской волны по сравнению с контрлатеральной стороной или полное её отсутствие в зоне стеноза [173,174,181,183].

Комментарий 7. Визуализация венозных коллатералей (илиолюмбальная вена, восходящая поясничная вена) важны в диагностике, но их оценка с помощью ДУЗ затруднительна из-за плохой идентификации и различных вариаций анатомии [178,187].

- ДУС тазовых, подвздошных и почечных вен рекомендовано выполнять в ближайшем и отдаленном периодах после хирургических и эндоваскулярных вмешательств для оценки динамики их состояния тазовых вен (проходимость, диаметры, рефлюкс), выявления послеоперационных тромбозов вен и стентов [44,140,171,172].

УДД 4 УУР С

2.5.2. Мультиспиральная компьютерная томография (МСКТ)

- МСКТ рекомендована в качестве метода диагностики ВРВТ, подтвержденного данными ДУС, а также в случае диссонанса результатов клинического и ультразвукового исследований [2,4,79,180,188,190].

УДД 2 УУР В

Комментарий. МСКТ служит надежным малоинвазивным методом исследования, позволяющим изучить анатомо-топографические особенности вен таза и забрюшинного пространства с возможностью построения мультипланарных реконструкций. МСКТ с контрастным усилением позволяет одновременно оценить состояние венозного и артериального русла [79,54,116,191,192]. Исследование необходимо выполнять от уровня диафрагмы до верхней трети бедра для одновременной оценки состояния нижней полой,

почечных, гонадных, подвздошных вен и тазовых венозных сплетений. МСКТ позволяет оценить состояние окружающих органов и тканей. В отличие от МРТ обладает низкой тканевой контрастностью и не позволяет достоверно судить о состоянии тазовых органов (матка, предстательная железа) [193,194]. Возможность построения мультипланарных реконструкций повышает диагностическую ценность исследования. Метод связан с ионизирующим излучением и использованием йодсодержащего контрастного препарата, что служит ограничением для пациентов с почечной недостаточностью [157,183,192-194]. Ограничения и противопоказания к применению КТ-венографии, связанные с использованием йодсодержащих контрастных веществ, необходимо уточнять перед ее проведением по актуальной инструкции к препарату, размещенной на сайте Государственного реестра лекарственных средств <https://grls.rosminzdrav.ru> [195]. До сих пор нет четких рекомендаций по методике выполнения МСКТ с контрастным усилением [157,183,188]. В настоящее время качество исследования зависит от опыта и знаний врача-рентгенолога, технических характеристик аппарата, тактических подходов и наличия дополнительных методов исследования в лечебном учреждении [196]. Результаты МСКТ носят вспомогательную роль в определении тактики лечения.

2.5.2.1. Синдром/феномен шелкунчика

- МСКТ рекомендована в качестве метода диагностики компрессии левой почечной вены (ЛПВ) при наличии клинических и лабораторных признаков заболевания [141,159,180,190,197,198].

УДД 2 УУР В

Комментарий. МСКТ позволяет оценить вариантную анатомию почечных и гонадных вен, аномалии НПВ, выявить компрессионный стеноз ЛПВ, наличие и выраженность коллатеральной венозного кровотока [45,79,141,188,191,199,200]. В настоящее время нет четких рекомендаций по методике КТ-венографии, возможность получения качественной визуализации вен таза и брюшинного пространства зависит от протокола сканирования, технических особенностей аппаратов [157,183,188]. В отличие от МРТ, протокол сканирования при МСКТ не влияет на оценку вариантной анатомии [201-203].

- МСКТ может быть рекомендована в качестве метода отбора пациентов для выполнения прямой ренофлебографии с измерением рено-кавального градиента либо внутрисосудистого ультразвукового исследования [141,180,203-206].

УДД 3 УУР В

Комментарий. МСКТ является статическим исследованием и не позволяет судить о гемодинамической значимости компрессионного стеноза ЛПВ [90,142,166]. Поперечные размеры вены, особенно на уровне компрессии вены, зависят от положения тела, фазы дыхания, степени гидратации [2,45,166,200]. Выраженность коллатеральной сети, соотношение диаметров почечной вены на уровне и до компрессии, деформация просвета вены на уровне компрессии в определенной мере могут служить показателями гемодинамической значимости компрессионного стеноза ЛПВ [159,180,200]. Выявление компрессионного стеноза ЛПВ и выраженной коллатеральной сети (коллатерализация кровотока), позволяет отобрать пациентов, которым необходимо выполнение ренофлебографии, флеботонометрии либо ВСУЗИ [159,180,200].

- При описании МСКТ пациентов с компрессионным стенозом ЛПВ рекомендовано указывать [198,200,202,204,206]:
 - особенности анатомического строения почечных вен, в т.ч. скелетотопию почечных вен;
 - диаметр ЛПВ до и на уровне компрессии сосуда верхней брыжеечной артерией (ВБА) в разные фазы дыхания;
 - угол отхождения ВБА от аорты;
 - вариантное строение гонадных вен: количество стволов, их диаметры, варианты гонадо-ренального соустья;
 - аномалии НПВ;
 - наличие или отсутствие тромботических масс в почечных и гонадных венах;
 - наличие или отсутствие облитерации просвета почечных или гонадных вен;
 - наличие и выраженность коллатеральной венозной сети.

УДД 3 УУР В

- МСКТ рекомендована пациентам с рецидивом клинических и лабораторных признаков синдрома щелкунчика (СЩ) после хирургического или эндоваскулярного лечения [204].

УДД 4 УУР В

Комментарий. МСКТ позволяет выявить причины рецидива (технические погрешности выполнения вмешательства, ошибки диагностики, прогрессирование заболевания), наличие осложнений [2,203-206].

2.5.2.2. Синдром Мея-Тёрнера

- МСКТ рекомендована при подозрении на наличие синдрома Мея-Тёрнера (СМТ) по результатам клинического либо ультразвукового исследований для определения уровня, протяженности и степени сужения подвздошных вен [16,116,180,189,207-213].

УДД 2 УУР В

- Комментарий. МСКТ позволяет оценить уровень, протяженность, степень и причину (костные разрастания, артерии, патологические образования) компрессионного стеноза подвздошных вен [180,182,183,191,214-216]. Вместе с тем, следует учитывать, что фаза дыхания, степень гидратация пациента могут оказывать влияние на диаметр вены в зоне компрессии [45,188,206,214].
- МСКТ не рекомендована для оценки гемодинамической значимости компрессионного стеноза подвздошных вен [2,115,142,175,188,208].

УДД 2 УУР С

Комментарий. МСКТ – это статический метод, его проводят в положении лежа, что влияет на выраженность компрессии. Фаза дыхания, степень гидратация пациента также оказывают влияние на диаметр вены на уровне компрессии [45,188,207,214]. Степень компрессии подвздошных вен при МСКТ является переменной величиной, зависящей от ряда факторов, и не может быть достоверным показателем выраженности стеноза и его гемодинамической значимости. Данные о корреляции результатов КТ-венографии и ВСУЗИ крайне ограничены и продемонстрированы только при степени стеноза более 50% [207,215]. В случае необходимости указать параметры компрессии/компрессионного стеноза следует измерять площадь просвета вены, а не передне-задние размеры вены на уровне компрессии. Коллатеральная сеть позволяет косвенно судить о гемодинамической значимости компрессии подвздошных вен [159,180,183,207,213,214]. Визуализация просвета вен зависит от технических характеристик томографа, протокола сканирования, подобранных временных параметров [183,216]. Данный метод не используют для оценки просвета вен на уровне компрессии на предмет наличия или отсутствия внутрисосудистых сращений (синехий) [188].

- При МСКТ у пациентов с синдромом Мей-Тернера рекомендовано указывать [180,183,190,214,215]:
 - уровень и протяженность компрессии;
 - вариантное строение подвздошных вен;

- диаметр подвздошных вен до и на уровне компрессии в зависимости от фазы дыхания;
- наличие/отсутствие в подвздошных венах тромботических масс, облитерации этих сосудов;
- наличие и выраженность коллатеральной сети;

УДД 3 УУР В

- МСКТ может быть рекомендована для оценки эффективности проведенного эндоваскулярного лечения СМТ [180,196,212].

УДД 2 УУР С

Комментарий. МСКТ позволяет оценить изменения диаметров вен коллатеральной сети, что является показателем эффективности проведенного лечения СМТ. МСКТ является методом оценки проходимости стентированного участка вены. При МСКТ, в отличие от МРТ, отсутствуют артефакты, затрудняющие визуализацию просвета стентированного сегмента вены [56,180,191,196,212]. МСКТ позволяет визуализировать деформацию стентов, их дислокацию и миграцию, ошибки позиционирования стента [2,15].

2.5.2.3. Синдром тазового венозного полнокровия

- МСКТ рекомендована как дополнительный метод топической диагностики СТВП после ультразвуковой верификации ВРВТ, выявления дополнительных причин расширения тазовых вен (компрессия ЛПВ и подвздошных вен, аномалии НПВ), уточнения анатомии гонадных вен перед хирургическим или эндоваскулярным вмешательством на тазовых венах [2,79,189,190,203,205,217,218].

УДД 2 УУР В

Комментарий. МСКТ не является методом оценки наличия и продолжительности тазового венозного рефлюкса. Метод может быть использован для визуализации расширенных тазовых вен, точного определения их диаметра, выявления артерио-венозных конфликтов и других причин расширения тазовых вен [180].

- МСКТ рекомендована при планировании хирургического лечения пациентов с СТВП [2,16,175,193,201,209,217].

УДД 2 УУР В

Комментарий. МСКТ позволяет оценить не только вариантную анатомию, но и проходимость вен в бассейне внутренней подвздошной вены. МСКТ имеет преимущества

перед МРТ в визуализации тромбированных вен малого калибра [191,219]. Наличие металлических конструкций в зоне сканирования (протезов тазобедренных суставов) затрудняют визуализацию венозных сплетений таза. Исследование проводят с пустым мочевым пузырем для достоверной оценки диаметра тазовых венозных сплетений.

- МСКТ рекомендована пациентам с рецидивом ХТБ после хирургического или эндоваскулярного вмешательства на гонадных венах у пациентов с СТВП [16,55,56,220].

УДД 3 УУР С

Комментарий. МСКТ позволяет обнаружить технические и диагностические ошибки проведённого лечения (нерезецированные/неэмболизированные гонадные вены, дополнительные стволы гонадных вен, компрессионный стеноз ЛПВ или левой ОПВ).

2.5.3. Магнитно-резонансная томография (МРТ)

- МРТ рекомендована в качестве дополнительного неинвазивного метода визуализации ВРВТ при планировании хирургического либо эндоваскулярного лечения пациентам с СТВП, в случае диссонанса результатов клинического и ультразвукового исследований [2,180,203].

УДД 2 УУР В

Комментарий. Существует контрастная и бесконтрастная МРТ. Это малоинвазивные и неинвазивные, соответственно, методы обследования, позволяющий на большом протяжении сориентироваться в топографо-анатомических особенностях вен таза и забрюшинного пространства. МРТ позволяет оценить состояние окружающих органов и тканей, так как обладает большей тканевой контрастностью в сравнении МСКТ. Из-за высокой тканевой контрастности с помощью МРТ можно достоверно судить о состоянии тазовых органов (матка, предстательная железа) в отличие от МСКТ. Этот метод позволяет исключить другие причины тазовых болей (эндометриоз, воспалительные изменения тазовых органов) [157,159,175,191,221-223]. МРТ не связана с использованием ионизирующего излучения и йодсодержащего контрастного препарата, что позволяет использовать её у пациентов с аллергией на йод, заболеваниями щитовидной железы [183,191,192,217]. Бесконтрастную МРТ используют для обследования пациентов с почечной недостаточностью и беременностью. МРТ с в/в контрастированием не может применяться у пациентов с заболеваниями почек и у беременных [116]. В настоящее время нет четких рекомендаций по методике выполнения исследования. Качество исследования зависит от опыта и знаний врача-рентгенолога,

технических характеристик аппарата, используемых протоколов [157,191,192,203,209,224]. Поточковые артефакты, подготовка пациента, конституциональные особенности существенно влияют на качество исследования [141,175,183,191].

2.5.3.1. Синдром щелкунчика

- МР-венография рекомендована для выявления компрессионного стеноза ЛПВ и определения показаний к проведению ренофлебографии с измерением ренокавального градиента [179].

УДЗ УУР С

Комментарий 1. МРТ не позволяет судить о гемодинамической значимости сужения ЛПВ [142,159]. МРТ является статическим исследованием, поперечные размеры вены, особенно на уровне компрессии ЛПВ, зависят от положения тела, фазы дыхания, степени гидратации [2,49,166,186,200]. Выраженность коллатеральной сети, соотношение диаметров почечной вены на уровне и до компрессии, в какой-то мере могут служить показателем гемодинамической значимости компрессии ЛПВ [180]. Выявление аорто-мезентериальной компрессии ЛПВ и выраженной коллатеральной сети служит показанием к проведению ренофлебографии с флеботонометрией, ВСУЗИ. В англоязычной литературе встречается термин «динамическая МР-венография», которую применяли для уточнения некоторых особенностей гемодинамики (например, для выявления рефлюксов). Эта методика не позволяет оценить гемодинамическую значимость компрессионных стенозов ЛПВ и левой ОПВ [225,226]. В частности, рефлюкс по ЛГВ может быть как вторичным (за счет компрессии ЛПВ при синдроме щелкунчика), так первичным (при первичной клапанной несостоятельности, в отсутствие компрессии почечной вены), поэтому контрастирование гонадной вены при динамической МРТ не является показателем гемодинамической значимости стеноза ЛПВ, но может свидетельствовать о рефлюксе по ней. Проведение динамической МР-венографии требует специального технического, методологического и программного обеспечения.

Комментарий 2. Контрастная МРТ имеет преимущество перед бесконтрастной в оценке коллатеральной сети и вариантной анатомии гонадных и почечных вен [142]. Вместе с тем, процесс подготовки пациента к исследованию, потоковые артефакты делают МР – венографию менее информативной в сравнении с КТ-венографией в случае необходимости оценки вариантной анатомии почечных и гонадных вен. При наличии выраженной коллатеральной сети на уровне почечных вен, посттромботических

изменениях в бассейне НПВ, не представляется достоверно судить о состоянии просвета почечных вен. Поточковые артефакты затрудняют оценку просвета вены. Исследование проводят в положении лежа, что влияет на поперечные размеры просвета вены и не позволяет проводить дифференциальный диагноз между посттромботическими изменениями и неизменённым просветом вены.

- При описании МРТ у пациентов с аорто-мезентериальной компрессией ЛПВ рекомендовано указывать [45,166,200,227]:
 - вариантное строение почечных вен и их скелетотопию;
 - соотношение диаметра ЛПВ на уровне верхней брыжеечной артерии и до этой зоны;
 - угол отхождения ВБА от аорты;
 - вариантное строение гонадных вен с указанием количества стволов, варианты расположения гонадо-ренального соустья;
 - аномалии НПВ;
 - наличие/отсутствие тромбов в почечных, гонадных и нижней полой венах;
 - наличие/отсутствие облитерации этих сосудов;
 - наличие и выраженность коллатеральной сети.

УДД 3 УУР В

- МРТ не рекомендована для оценки эффективности проведенного эндоваскулярного лечения СЩ, выявления причин рецидива и оценки проходимости стентов [2,54].

УДД 2 УУР В

Комментарий. Стенты и металлические эмболизирующие агенты вызывают артефакты, которые не позволяют достоверно оценить просвет стентированного участка вены, наличие неполной окклюзии просвета вены. При применении стентов и металлических эмболизирующих агентов о проходимости стентов и облитерации просвета вен можно судить только по косвенным признакам, таким как наличие и интенсивность развития коллатеральных вен, особенности контрастирования прилежащих сегментов венозного русла.

2.5.3.2. Синдром Мея-Тёрнера

- МРТ рекомендована в качестве дополнительного метода диагностики компрессии подвздошных вен, заподозренной на основании клинических симптомов и результатов ДУС [193,209,221].

УДД 2 УУР В

Комментарий. МРТ позволяет оценить уровень, протяженность и причину (артерии, патологические образования) компрессионного стеноза ОПВ. Необходимо помнить, что МРТ является статическим методом, его проводят в горизонтальном положении пациента, что влияет на выраженность компрессии в большей степени чем при КТ-венографии [159]. Фаза дыхания и гидратация пациента также оказывают влияние на поперечные размеры просвета вены на уровне компрессии [180,207,215,218,224,227,228].

- МРТ не рекомендована для оценки гемодинамической значимости компрессионного стеноза подвздошных вен [115,142,159,191,207,224,228,229].

УДД 3 УУР С

Комментарий. МРТ не может быть достоверным методом для оценки просвета вен на уровне компрессии и гемодинамической значимости компрессионного стеноза подвздошных вен при отсутствии признаков облитерации просвета вен. Визуализация просвета вен зависит от потоковых артефактов, подготовки пациента, от технических характеристик аппарата, протокола сканирования [175,182,207]. Выраженность компрессии зависит от гидратации пациента, фазы дыхания и положения тела, соответственно степень компрессии не может быть показателем её гемодинамической значимости. Наличие расширенной коллатеральной сети позволяет в какой то степени подозревать гемодинамическую значимость компрессии [124,159,175,180,183,213,215,229,230]. Раннее контрастирование внутренней подвздошной вены может быть обусловлено как синдромом Мей-Тернера, так и первичной клапанной несостоятельностью внутренней подвздошной вены. Проведение динамической МР-венографии требует специального технического, методологического и программного обеспечения.

- При описании МРТ у пациентов с СМТ рекомендовано указывать [158,174,212,214,228]:
 - уровень и протяженность компрессии;
 - вариантное строение подвздошных вен;
 - диаметр подвздошных вен до и на уровне компрессии в зависимости от фазы дыхания;
 - наличие/отсутствие тромбов в подвздошных венах, облитерации подвздошных сосудов;

- наличие и выраженность коллатеральной сети;

УДД 3 УУР В

- МРТ не рекомендована для оценки эффективности эндоваскулярного лечения синдрома Мея-Тёрнера [2,54,196,207,212].

УДД 2 УУР В

Комментарий: МРТ не позволяет адекватно оценить проходимость стентированных вен. Только по косвенным признакам в виде уменьшения диаметров вен коллатеральной сети можно судить об эффективности проведенного лечения и проходимости стентов [196].

2.5.3.3. Синдром тазового венозного полнокровия

- МРТ рекомендован как дополнительный метод диагностики ВРВТ, верифицированных с помощью ДУС пациентам, которым планируют вмешательства на гонадных венах, в случае диссонанса клинических и ультразвуковых данных [54,175,180,191,203,205,217,218,231].

УДД 2 УУР В

Комментарий. МРТ позволяет оценить диаметры тазовых вен. Существуют работы по динамической МР-венографии, позволяющей оценить рефлюкс по внутренней подвздошной вене, гонадным венам, но необходимо помнить что рефлюкс может быть не только следствием компрессии, но также проявлением первичной клапанной несостоятельности [225,226,232]. МРТ может быть использована для исключения конкурентной патологии и отбора пациентов для дополнительных методов обследования (ренофлебография, овариография, тазовая флебография, ВСУЗИ). МРТ, особенно бесконтрастная, не позволяет достоверно судить о проходимости тазовых венозных сплетений, в отличие от МСКТ [191]. Выраженные потоковые артефакты, а также зависимость от подготовки пациента затрудняют визуализацию тазовых венозных сплетений. Для оценки состояния притоков внутренней подвздошной вены контрастная МРТ предпочтительна в сравнении с бесконтрастным исследованием [231].

- При описании МРТ у пациентов с СТВП рекомендовано [54,175,203,205]:
 - указать диаметр тазовых вен (гонадных, параметральных, аркуатных, маточно-пузырных);
 - патологические изменения органов и тканей исследованной области (при выявлении таковых);

УДД 2 УУР В

Рентгеноконтрастная флебография

Рентгеноконтрастная флебография (РКФ) служит «золотым стандартом» диагностики ВРВТ и СТВП и включает проведение илиокаваграфии, ренофлебографии, селективной овариографии и полипозиционной тазовой флебографии [2,4,53,55,79,124,218].

Задачами РКФ служат [24,54,64,65,74,82,91,93,131]:

- оценка состояния левой почечной вены (проходимость, варианты анатомии ЛПВ, компрессионный стеноз ЛПВ и его выраженность, наличие варикозных вен ворот почки и околопочечной клетчатки, у пациентов с подозрением на наличие СЦ - измерение давления в ЛПВ и НПВ с расчетом рено-кавального градиента [РКГ] давления);
- точное определения анатомии гонадных вен (расположение оварио-ренального и оварио-кавального соустьев, диаметр, наличие и локализация крупных притоков, тип строения гонадной вены – стволовой, двустволевой, многостволевой);
- выявление коллатерализации кровотока («переток» контрастного препарата на противоположную сторону по параметральным и маточным венам, визуализация левой илиолюмбальной вены);
- оценка состояния подвздошных вен (проходимость, диаметры, компрессионный стеноз левой/правой общей подвздошной вены и его степень, выраженная в процентах, наличие рефлюкса контрастного препарата во ВПВ и их притоки.
- Визуализация и картирование пельвио-перинеального рефлюкса с указанием рефлюксных притоков ВПВ.

В зависимости от задач, поставленных перед флебографией, используют различные её модификации и их сочетания.

- Селективная овариография рекомендована при планировании механической либо химической эмболизации гонадных вен (ЭГВ) пациентам с СТВП и рефлюксом по гонадным венам, верифицированного с помощью ДУС [1,2,53,54,63,73,233-235].

УДД 2 УУР В

Комментарий. Для выполнения флебографии целесообразно использовать кубитальный доступ как наименее инвазивный либо бедренный или югулярный доступы с ультразвуковой навигацией [54-56,64,99,122]. Бедренный доступ сопровождается формированием гематом в 6% наблюдений [236].

- Для выявления компрессионных стенозов ЛПВ и левой ОПВ рекомендовано использовать ренофлебографию и полипозиционную тазовую флебографию [16,53,113,124,131,237,238].

УДД 2 УРР В

Комментарий. Гемодинамическую значимость стеноза ЛПВ и необходимость оперативного вмешательства на этом сосуде определяют на основании значений РКГ давления, вычисляемого с помощью флеботонометрии [9,24,45,53,99,104,150,167,244,247,249]. Для определения степени стеноза левой ОПВ необходимо проведение тазовой флебографии в передней, задней и косых боковых проекциях [181,246,254,256,260].

- РКФ рекомендована в случае диссонанса клинических, ультразвуковых данных, результатов МСКТ или МРТ [75, 239-241].

УДД 2 УУР В

Комментарий. В ряде случаев имеет место несоответствие клинической картины заболевания и результатов инструментального обследования пациентов [56,62,242]. В таких случаях флебографию используют в качестве референтного метода исследования.

- РКФ рекомендовано проводить в положении пациента на спине, в обратной позиции Трендеденбурга с обязательным использованием нагрузочных/провокационных проб [2,21,53,54,124].

УДД 2 УУР В

- Расширением тазовых вен (гонадных, параметральных, маточных, притоков ВПВ) рекомендовано считать увеличение их диаметра более 5 мм [24,54,83].

УДД 2 УУР В

- Рентгенфлебографическими признаками СТВП рекомендовано считать [24,53,54,56,226,243]:
 - рефлюкс контрастного препарата в левой и/или правой гонадным венам до гроздевидного сплетения;
 - «переток» контрастного препарата по параметральным и маточным венам на контрлатеральную сторону;
 - депонирование контрастного препарата в венозных сплетениях таза;
 - рефлюкс контрастного препарата в ствол и притоки внутренних подвздошных вен.

УДД 2 УУР В

Комментарий. Только сочетание нескольких вышеуказанных признаков можно рассматривать в качестве флебографической картины СТВП. Отсутствие рефлюкса контрастного вещества по гонадным венам не является признаком, указывающим на отсутствие СТВП, т.к. рефлюкс по параметральным и маточным венам, тазовым венозным сплетениям с депонирование контрастного препарата в этих венах может обусловить развитие СТВП [1,2,64,72-74].

- Левосторонняя ренофлебография с флеботонометрией рекомендована для выявления компрессионного стеноза ЛПВ и определения его гемодинамической значимости на основании значений РКГ давления [131,237,244,245].

УДД 2 УУР В

Комментарий. Ренофлебография служит единственным методом, позволяющим выполнить флебоманометрию с количественной оценкой почечного венозного давления. Показатели РКГ свидетельствует о гемодинамически значимом компрессионном стенозе ЛПВ либо его отсутствии [10].

- Флебографическими признаками СЩ рекомендовано считать уменьшение передне-заднего диаметра мезаортального сегмента ЛПВ, депонирование контрастного препарата в престенотическом отделе ЛПВ, контрастирование периренальных и/или периуретеральных венозных коллатералей, рефлюкс контрастного вещества в левые надпочечниковую и гонадную вены [53,54,166,245,246].

УДД 2 УУР В

- Рекомендовано считать нормальным значение РКГ не более 1 мм рт. ст. [10,53,96,247].

УДД 2 УУР В

- Для гемодинамически значимого стеноза ЛПВ (СЩ) рекомендовано считать значение РКГ >3 мм.рт.ст. [9,10,24,53,131,245].

УДД 2 УУР А

- Для оценки гемодинамической значимости компрессионного стеноза ЛПВ при наличии выраженных коллатералей в области левой почки и мочеточника не рекомендуется ориентироваться только на РКГ [9,10,238,247-249].

УДД 2 УУР В

Комментарий. Формирование коллатеральных путей венозного оттока из левой почки свидетельствует о выраженном компрессионном стенозе ЛПВ [3,10,131].

Доказано, что в случае обнаружение мощных путей обхода сужения ЛПВ, давление в этом сосуде может не превышать нормальные значения. Вместе с тем, возможна сочетание обнаружение варикозных вен ворот и нижнего полюса левой почки и регистрация рено-кавального градиента, превышающего 3 мм рт. ст., что указывает на выраженную обструкцию ЛПВ. Ряд авторов указывают о значимости клинических проявлений СЦ: наличие гематурии, болей по левому фланку живота в сочетании с низким РКГ следует рассматривать как СЦ, показание к выполнению транспозиции ЛПВ либо левой ГВ [52,53].

- Пациентам с СМТ рекомендовано выполнение полипозиционной тазовой флебографии [24,66,67,250,251].

УДЦ 1 УУР А

Комментарий: Для точной оценки диаметров подвздошных вен, расчета степени стеноза ОПВ необходимо выполнение тазовой флебографии в нескольких позициях: передней, задней, левой и правой кривой боковой. Это позволяет максимально точно определить степень сужения левой ОПВ у пациентов с СМТ. В обнаружении стеноза ОПВ >70% чувствительность одноплоскостной стандартной передне-задней проекции не превышает 45%.

- Флебографическими признаками СМТ рекомендовано считать [62,246,251-253]:
 - сужение передне-заднего диаметра левой ОПВ в области её пересечения с правой общей подвздошной артерией >50%;
 - рефлюкс контрастного препарата в ипсилатеральную ВПВ;
 - «переток» контрастного препарата на контрлатеральную сторону;
 - визуализация расширенных левой илилюмбальной вены и/или левой гонадной вены.

УДЦ 2 УУР В

Комментарий. Для флебографической верификации СМТ недостаточно выявления лишь сужения просвета левой ОПВ. Сужение может быть значительным, но кровоток в ОПВ не претерпевает значительных изменений, т.е. компрессия вены не вызывает её обструкцию, чем объясняется отсутствие клинических проявлений заболевания [111,112]. В связи с этим для определения значимого стеноза левой ОПВ необходимо сочетание нескольких флебографических признаков СМТ.

- Сужение левой ОПВ >50% не рекомендуется рассматривать единственным критерием гемодинамической значимости стеноз левой ОПВ [111,112].

УДД 3 УУР С

Комментарий. В настоящее время критерий 50% сужения левой ОПВ подвергается сомнению, доказано, что в ряде случаев сужение ОПВ >50% не приводит к существенным изменениям тазовой флебогемодинамики и возникновению клинических проявлений СМТ. И наоборот, стеноз левой ОПВ <50% в сочетании с другими флебографическими признаками СМТ сопровождается значительными нарушениями венозного оттока из органов малого таза и формированием СТВП.

- Симптом «бычьего глаза» («bull's eye sign») в сочетании с контурированием баллонного катетера в области стеноза ОПВ рекомендуется в качестве одного из достоверных флебографических признаков СМТ [62,246,254,255].

УДД 3 УУР В

Комментарий. Симптом «бычьего глаза» характеризует косвенные признаки компрессионного стеноза подвздошной вены: ободок по краям общей подвздошной вены с низким контрастированием ее центра в проекции шпоры [255].

Внутрисосудистое ультразвуковое исследование

Внутрисосудистое ультразвуковое исследование (ВСУЗИ), наряду с РКФ, служит эталонным способом диагностики СМТ. Внутривенное УЗИ выполняют после тазовой флебографии с целью более точного определения степени стеноза. Вместе с тем, скептическое отношение к 50% сужению сосуда как основному критерию его гемодинамической значимости, вероятно, может нивелировать все предпочтения ВСУЗИ. Тем не менее, высокая чувствительность метода (до 90%) обеспечивает большую точность выявления нетромботических стенозов подвздошных вен [239,240,250,256-260].

Факторами, ограничивающими ВСУЗИ, служат акустическое затенение от кальцинированной стенки близлежащей артерии и структуры стента, артефакты ротационного искажения, возникающие в извитых сосудах и множественные круговые эхо-сигналы от реверберирующих ультразвуковых лучей [180,246,251,258].

- ВСУЗИ рекомендовано использовать для точной диагностики степени компрессионных стенозов ЛПВ и ОПВ [9,250,258,259,261].

УДД 2 УУР В

Комментарий. ВСУЗИ позволяет лучше визуализировать внутрисосудистое состояние сосуда, рассчитать площадь стенозированного участка сосуда,

дифференцировать посттромботические и не тромботические обструкции вен, оценить толщину венозной стенки и неоинтимальную гиперплазию.

- ВСУЗИ рекомендовано считать оптимальным диагностическим инструментом для прямого внутрисосудистого измерения диаметра просвета и площади поперечного сечения изучаемой вены и оценки степени ее стеноза [239-241,255,261].

УДД 2 УУР В

3. Лечение, включая медикаментозную и немедикаментозную терапии, диетотерапию, обезболивание, медицинские показания и противопоказания к применению методов лечения

3.1. Общие положения и тактика лечения ВРВТ

Вариабельность клинических проявлений ВРВТ, глубинное анатомическое расположение тазовых вен, наличие асимптомных форм заболевания определяют особенности лечения ВРВТ. Расширение тазовых вен и рефлюкс в них не являются абсолютными показаниями к применению консервативного либо хирургического лечения данных пациентов. Главенствующее значение в определении метода лечения ВРВТ принадлежит клинической картине. Вторым фактором, влияющим на лечебную тактику, служат распространенность ВРВТ, вовлеченность в патологический процесс различных тазовых вен, наличие компрессионных стенозов ЛПВ и левой ОПВ и их гемодинамическая значимость.

3.1.1. Показания к консервативному лечению

- Консервативное лечение рекомендовано симптомным пациентам с изолированным расширением тазовых венозных сплетений (параметральные, маточные, аркуатные вены) и рефлюксом крови по ним [81,92,262-265].

УДД 2 УУР В

Комментарий. Распространенность поражения и клапанную недостаточность висцеральных внутритазовых вен выявляют с помощью трансвагинального и трансабдоминально ДУС. Изолированное расширение и рефлюкс по параметральным, маточным венам диагностируют у 60-70% пациентов [1,3,37]. Варикозная трансформация этих сосудов не предполагает их хирургическое удаление либо эндоваскулярную окклюзию. Гистерэктомия, ампутация матки, овариэктомия признаны неприемлемыми способами лечения ВРВТ [266].

- Консервативное лечение не рекомендуется пациентам с асимптомным течением ВРВТ.

УДД 5 УУР С

Комментарий. До настоящего времени нет никаких доказательств необходимости использования консервативных методов лечения пациентам с латентным, бессимптомным течением ВРВТ, в связи с этим нет оснований рекомендовать таким пациентам медикаментозные или иные средства для воздействия на венозный отток из тазовых органов.

- Консервативное лечение рекомендовано пациентам с симптомной формой ВБТ [1,2,4,24,54,77,126-136,267-272].

УДД 3 УУР В

Комментарий. В настоящее время медикаментозное либо компрессионное лечение используют только в случае наличия у пациента симптомов ВРВТ. Отсутствуют исследования, доказывающие необходимость применения каких-либо консервативных мероприятий среди пациентов с латентной, асимптомной формой заболевания.

- Рекомендована коррекция образа жизни пациентов, включающая нормализацию условий труда и отдыха с исключением тяжелых физических нагрузок и длительного пребывания в ортостазе, повышение двигательной активности, достаточное употребление жидкости, отказ от курения, профилактику заболеваний и состояний, способствующих повышению внутрибрюшного давления [273,274].

УДД 3 УУР С

Комментарий. Коррекция образа жизни направлена на устранение триггерных механизмов и снижение количества патогенетических факторов, способствующих прогрессированию ВБТ, и зависит, в первую очередь, от самоорганизации пациента.

3.1.2. Показания к хирургическому и эндоваскулярному лечению

- Хирургическое либо эндоваскулярное вмешательство на гонадных венах рекомендовано пациентам с симптомами тазового венозного полнокровия, расширением гонадным, параметральными, маточными, аркуатными вен и рефлюксом по ним без гемодинамически значимых компрессионных стенозов ЛПВ и левой ОПВ [52-54,79,81,171,262,265,266,275-279].

УДД 2 УУР В

Комментарий. Рефлюкс крови по гонадным венам служит ведущим фактором развития симптомного течения ВРВТ, синдрома тазового венозного полнокровия. Многочисленные исследования доказали, что редукция кровотока по гонадным венам приводит к уменьшению депонирования крови в тазовых венозных сплетениях, восстановлению нормального функционирования клапанного аппарата парапетальных и маточных вен, ускорению венозного оттока из тазовых органов, значительному уменьшению либо полному исчезновению симптомов заболевания, в первую очередь – тазовой венозной боли [81,171,262,265,266,280,281].

- Венэктомия в промежности рекомендована пациентам с расширением вульварных, перинеальных, ягодичных вен, вен задне-медиальной поверхности бедер с рефлюксом по ним.

УДД 3 УУР В

Комментарий. Появление варикозных на наружных половых органах, промежности, ягодичной области обусловлено пельвио-перинеальным рефлюксом, который возникает у подавляющего количества пациентов (90-95%) во время беременности [66,282-284]. Перманентность ППР представляется сомнительной, что доказано рядом исследований [67,119,285-287]. Помимо этого, даже при наличии ретроградного кровотока из внутритазовых в поверхностные вены промежности, ягодиц и нижних конечностей удаление варикозных вен указанных вен сопровождается очевидным гемодинамическим и клиническим эффектами, редкими, не более 10%, рецидивами [288-290].

- Хирургическое вмешательство на ЛПВ рекомендовано пациентам с компрессионным стенозом этого сосуда, наличием клинических и лабораторных симптомов и признаков СЩ и обнаружением при ренофлебографии с флеботонометрией РКГ >3 мм.рт.ст. [9,124,200,204,250,291,292].

УДД 3 УУР В

Комментарий. СЩ сопровождается значительным повышением давления в ЛПВ, что приводит к нарушению функции почки, проявляющейся микро- либо макрогематурией, протеинурией [293,294]. Формирующийся коллатеральный кровоток приводит к варикозной трансформации околопочечных венозных сплетений, левой гонадной вене. Оперативное вмешательство в таких обстоятельствах направлено на снижение почечной флебогипертензии [10,295]. Транспозиция ЛПВ – травматичная операция, в ходе которой формируют новое рено-кавальное соустье ниже нативного.

Недостатком транспозиции служит техническая трудность при формировании анастомоза, т.к. расстояние от устья почки до НПВ увеличивается, а сегменты ЛПВ, наоборот, сокращаются. Кроме того, у 30% пациентов формируется стеноз вновь сформированного соустья, требующий повторного вмешательства либо эндоваскулярного лечения [9,10] Другим, менее травматичным способом хирургического лечения служат шунтирующие операции, или транспозиция левой гонадной вены. Они предполагают выполнение анастомоза между левой гонадной веной и левой наружной подвздошной или нижней полой венами [245,296,297].

3.2. Компрессионное лечение

- В лечении симптомной ВБТ рекомендуется применение компрессионных шорт II класса [1,264,298,299].

УДД 3 УУР С

Комментарий. В настоящее время отсутствуют крупные рандомизированные исследования, посвященные эффективности и безопасности компрессионного лечения ВБТ. Более того, в свободном доступе отсутствуют (аптеки, салоны компрессионного трикотажа) компрессионные изделия, оказывающие воздействие на область таза и промежности. Для проведения компрессионного лечения с помощью трикотажа необходимо заказывать изделия у производителей для каждого конкретного пациента. Существуют проблемы создания распределенного компрессионного воздействия, соответствующего компрессионного класса (I либо II). Компрессионные шорты II класса, использованные в единственном нерандомизированном сравнительном исследовании по данной проблеме [298,299] изначально были предназначены для применения после хирургических операций, направленных на коррекцию фигуры (липосакция, абдоминопластика). Поэтому необходимо ставить задачи перед производителями компрессионного трикотажа по созданию необходимых специальных изделий для воздействия на венозный отток из тазовых органов при ВРВТ, ВРВВ.

- В лечении пациентов с сочетанной ВБТ и ВБНК рекомендуется комбинированное применение компрессионных шорт II класса и компрессионных чулок II класса [264,298,299].

УДД 4 УУР С

Комментарий. Среди пациентов с ВБТ у 30-50% имеется сочетание заболевания с ВБНК [58,122,300,301], в связи с чем применение компрессионных чулок у данной категории больных вполне обосновано.

- Не рекомендуется использование компрессионных чулок в лечении ВБТ [54,298,299].

УДД 3 УУР В

Комментарий. Применение компрессионных чулок не влияет на клинические проявления ВБТ и венозный отток из тазовых органов.

3.3. Медикаментозное лечение

- Медикаментозная терапия рекомендована пациентам с симптомным течением ВРВТ [2,4,70,263,267-270].

УДД 2 УУР В

Комментарий. Медикаментозное веноактивное лечение наиболее эффективно у пациенток с изолированным расширением и рефлюксом по тазовым венозным сплетениям (параметральные, маточные вены, маточно-пузырное и влагалищное венозные сплетения).

3.3.1. Эффективность различных лекарственных препаратов в купировании симптомов ВРВТ

3.3.1.1. Веноактивные препараты

Учитывая единство механизмов развития ВБТ и ВБНК веноактивное лечение служит патогенетическим способом медикаментозного лечения заболевания [269,270,272]. Наиболее изученной группой веноактивных средств с доказанной эффективностью в отношении симптомов ВБТ служат препараты на основе диосмина [92,264,267,268].

- Веноактивное лечение рекомендовано пациентам с симптомной ВБТ, СТВП [4,92,264-272].

УДД 2 УУР В

Комментарий. Многочисленными исследованиями, включая два рандомизированных, доказана эффективность и безопасность веноактивного лечения симптомных форм ВБТ, СТВП [2,4,70,263,267-270,272]. Авторы сообщают об уменьшении либо полном купировании ТВБ у 70-90% пациентов [92,264,267-269,272-274], количество нежелательных явлений и побочных явлений не превышало 6%.

- Для снижения выраженности симптомов ВБТ, СТВП рекомендован прием веноактивных препаратов на основе диосмина [4,92,267-269,274,302].

УДД 2 УУР В

Комментарий. Следует учитывать, что ни в одной из инструкций по применению и зарегистрированных веноактивных средств нет ВРВТ в качестве показаний к использованию. В связи с этим перед назначением любого вентонического препарата следует тщательно выяснить аллергологический анамнез, наличие заболеваний, при которых прием диосмин-содержащих препаратов нежелателен, контролировать безопасность приема препарата, сообщить пациенту о возможных побочных эффектах флеботропной терапии и необходимости немедленной отмены веноактивного средства в случае возникновения нежелательных явлений.

- Прием веноактивных препаратов беременными женщинами может быть рекомендован только в III триместре беременности [271].

УДД 2 УУР В

Комментарий. В настоящее время имеется 1 рандомизированное исследование, посвященное применению веноактивного препарата у беременных для предотвращения прогрессирования ВРВТ [271]. Следует с осторожностью относиться к назначению веноактивного препарата для лечения либо профилактики ВРВТ у беременных женщин. В условиях повышенной гемодинамической нагрузки на тазовые вены, значительного увеличения концентрации прогестерона в плазме крови риски применения вентонического средства могут превышать пользу. Необходимо продолжение исследований, направленных на определение целесообразности применения веноактивного лечения у беременных.

- Веноактивное лечение не рекомендовано пациентам с асимптомной формой ВБТ [267-269,302].

УДД 4 УУР С

Комментарий. В настоящее время отсутствуют какие-либо исследования, посвященные изучению применения веноактивного лечения среди пациентов с латентной, бессимптомной формой заболевания. В связи с этим нет оснований использовать веноактивные препараты для лечения асимптомной формы ВБТ.

3.3.1.2. Нестероидные противовоспалительные средства (НПВС)

- При выраженном болевом синдроме рекомендовано кратковременное назначение НПВС [54,77,272,303].

УДД 2 УУР В

Комментарий. Применение НПВС возможно лишь в качестве симптоматической терапии. Оптимальным способом применения НПВС является использование ректальных и вагинальных суппозиториев [303].

3.3.1.3. Гормональные препараты

Целесообразность применения гормональных препаратов в лечении СТВП представляется весьма дискуссионной. Анальгезирующий эффект гормональных препаратов реализуется подавлением функции яичников со снижением выработки эстрогена формированием медикаментозного климакса, что приводит к нарушению репродуктивной функции у женщин, тем самым лишая их возможности деторождения [102,264]. Побочные эффекты и нежелательные явления гормонального лечения существенно влияют на качество жизни пациентов и включает прибавку массы, психическую лабильность, чувство «приливов», ощущение жара, остеопороз, венозные тромбозы и тромбоэмболические осложнения [102,304,305].

- Прием гормональных препаратов не рекомендован для купирования хронической тазовой боли, обусловленной ВРВТ [264,267].

УДД 4 УУР В

Комментарий 1. Медроксипрогестерона ацетат (стероидный прогестин, МПА) по сравнению с плацебо значительно снижал уровень боли, однако отмечен быстрый возврат болевого синдрома сразу после отмены препарата. Прием МПА в сочетании с психотерапией приводил к купированию ХТБ лишь через 9 мес. после окончания лечения. Лечение МПА сопровождалось нарушением менструального цикла: аменореей у 58% пациенток, гипоменореей – у 40%, умеренно сильным кровотечением – у 2%. Прием МПА сопровождался большим количеством побочных эффектов в виде увеличения веса и вздутия живота [304].

Комментарий 2. В мультицентровом исследовании Walton с соавт. не выявлено различий в эффективности купирования ХТБ среди пациентов, использовавших МПА и плацебо [306].

Комментарий 3. Доказано преимущество в купировании тазовых болей применение гозерелина ацетата по сравнению с МПА. В исследовании не представлены данные о частоте и степени тяжести нежелательных явлений [102].

Комментарий 4. Доказана эффективность импланона в купировании ХТБ. В исследовании не представлены данные о частоте и степени тяжести нежелательных явлений, кроме упоминания о гипоменорее [305].

Комментарий 5. Вышеуказанные исследования были подвержены критике, поскольку гормональное лечение является эффективным средством лечения других причин ХТБ, о чем авторы не сообщают, но это может обуславливать положительные результаты гормонотерапии [24,54].

Комментарий 6. В представленных выше исследованиях уменьшение либо полное купирование ХТБ отмечено у 60-90% пациентов [102,304-306]. Вместе с тем, авторы не акцентируют внимание читателей на том, что применение гормоно-заместительной терапии приводит к формированию медикаментозного климакса и пациенты молодого и среднего возраста теряли фертильность. Кроме того, терапевтический эффект (отсутствие тазовой боли) сохранялся в течение короткого промежутка времени после прекращения лечения гормонами (от 1 до 3 месяцев), после чего боли возобновлялись.

- Гормональная терапия не рекомендована в качестве патогенетического метода лечения СТВП [1,2,4,24,54,264,267].

УДД 3 УУР В

Комментарий. Положительный эффект приема гормональных препаратов, несмотря на снижение выраженности тазовой боли, нивелируется значительным количеством осложнений и нежелательных эффектов, кратковременностью терапевтического воздействия, нарушением репродуктивной функции женщин [264,267]. Это предопределяет необходимость исключения данного вида лечения из перечня возможных терапевтических мероприятий у пациентов с СТВП.

3.3.1.4. Производные алкалоидов спорыньи

- Дигидроэрготамина не рекомендован для лечения пациентов с СТВП [307, 308].

УДД 4 УУР С

Комментарий. Применение дигидроэрготамина при ВРВТ ограничено двумя экспериментальными исследованиями, в которых доказан кратковременный веноконстрикторный эффект применения этого вещества [307,308]. Для дигидроэрготамина характерны частые побочные явления в виде тошноты, рвоты, диареи, головокружения, сонливости, аритмий, возникновения приступов стенокардии. При длительном применении препарата - слабость, спутанность сознания, судороги, ринит, «приливы» крови к коже лица, заложенность носа; парестезии пальцев кистей и стоп, боль в конечностях, тремор, кардиалгии, тахикардия, спазм сосудов. В настоящее время данный препарат не применяют для лечения ВБТ.

3.3.1.5. Психотропные препараты

У пациентов с длительным болевым синдромом на фоне ВРВТ часто выявляют признаки тревожного состояния, ипохондрии и депрессии, что служит основанием для применения психоактивных лекарственных средств. Кроме того, применение антидепрессантов, противосудорожных препаратов сопровождается уменьшением выраженности тазовой боли [309-313].

- Для снижения выраженности тазовой боли рекомендован прием габапентина либо комбинации габапентина и amitриптилина [309].

УДД 2 УУР В

- Для снижения выраженности тазовой боли рекомендован прием циталопрама [310].

УДД 4 УУР В

- Для купирования тазовой боли не рекомендован прием лорфексидина гидрохлорида [311].

УДД 2 УУР В

- Для купирования ХТБ не рекомендован прием сертралина [312].

УДД 2 УУР В

- С целью определения целесообразности необходимости назначения психотропных препаратов в купировании ХТБ рекомендован индивидуальный мультимодальный подход, направленный на устранение центральных и периферических генераторов боли, а также психосоматических расстройств [313,314].

УДД 3 УУР В

Комментарий. Назначение психотропных препаратов необходимо согласовывать с психиатром.

3.3.2. Режим приема и дозирования флеботропных лекарственных препаратов

В инструкциях по применению веноактивных препаратов, зарегистрированных в РФ, ВБТ и СТВП не указаны в качестве показаний к применению. Вместе с тем, имеющийся мировой и отечественный опыт использования диосмин-содержащих флеботропных средств, единый механизм развития варикозного расширения вен таза и нижних конечностей позволяет успешно использовать веноактивные лекарственные вещества в лечении СТВП [2,4,70,93,267,269,272,303]. Регламент применения диосмин-

содержащих лекарственных средств следует использовать согласно рекомендациям производителя в отношении хронических заболеваний вен, указанных в инструкциях к применению конкретного веноактивного препарата [315].

3.4. Флебосклерозирующее лечение

Флебосклерозирующее лечение в качестве самостоятельного способа лечения используют у пациентов с ППР, ВРВВ, перинеальным, ягодичным варикозом и изолированным расширением вен задне-медиальной поверхности бедер без клапанной недостаточности большой подкожной вены [53,54,79,117,118,285-289]. Введение склерозантов в гонадные вены и притоки ВПВ относят к лечению СТВП, эти технологии будут рассмотрены в соответствующем разделе.

3.4.1. Показания к склеротерапии

- Флебосклерозирующее лечение рекомендовано пациентам с ВРВВ и варикозными венами, исходящими из тазовых вен, т.е. обусловленными ППР (вульварный, промежностный, ягодичный варикоз, варикозное расширение вен задне-медиальной поверхности бедер) [53,54,79,117,118,289].

УДД 2 УУР В

Комментарий. До настоящего времени в руководящих документах, научных исследованиях нет определенных указаний, когда следует использовать склерооблитерацию варикозных вен, исходящих из вен таза либо хирургическое удаление (флебэктомия) этих вен. Вместе с тем, в литературе имеется достаточное количество работ различных авторов, указывающих на безопасность и эффективность этого лечебного метода в коррекции ППР [66,67,76,119,316-320].

В связи с этим целесообразно придерживаться следующего принципа: если диаметр вен по данным ДУС не превышает 5 мм, выполнение склеротерапии возможно. В противном случае оптимальным методом лечения служит флебэктомия в промежности либо на нижней конечности [288,289]. В отношении формы флебосклерозирующего препарата для устранения вульварных, перинеальных, ягодичных варикозных вен и вен задне-медиальной поверхности бедер также нет каких-либо рекомендаций. В связи с этим, при выполнении склерооблитерации возможно использовать как жидкие, так и пенные формы лекарственного средства.

3.4.2. Противопоказания к склеротерапии

- Флебосклерозирующее лечение не рекомендовано пациентам с ВРВВ и беременностью, в случаях непереносимости флебосклерозирующего препарата, наличии тромбофлебита вульварных вен, поверхностных вен нижних конечностей, тромбозе глубоких вен нижних конечностей [317-319].

УДД 2 УУР В

Комментарий. Противопоказания к склеротерапии при ВРВВ аналогичны таковым при варикозном расширении вен нижних конечностей [81]. Несмотря на отсутствие прямой анатомической связи между промежностными и глубокими венами нижних конечностей, подвздошными венами, **при наличии у пациента подтвержденного инструментальными методами исследования открытого овального окна** противопоказано использование пенных форм флебосклерозирующих веществ [321].

3.4.3. Методы склеротерапии

- Для выполнения склерооблитерации ВРВВ рекомендовано использовать препараты из группы детергентов (полидоканол, натрия тетрадецил сульфат) [319,320,322].

УДД 1 УУР В

Комментарий. Нет принципиальной разницы в выборе препаратов для склеротерапии варикозных вен вульвы или вен нижних конечностей. Морфофункциональные изменения при ВРВВ идентичны таковым при ВБНК и не требуют применения каких-либо специальных технологий или флебосклерозирующих веществ.

- Препараты из группы детергентов для проведения склеротерапии рекомендовано использовать в виде раствора или пены у пациентов с ВРВВ [322].

УДД 1 УУР В

Комментарий. Не достоверных отличий между склерооблитерацией ВРВВ жидкой либо пенной формой склерозанта [322].

- В течение одного сеанса рекомендуют вводить не более 10 мл пенной формы склерозанта [323].

УДД 1 УУР В

Комментарий. В настоящее время отсутствуют объективные свидетельства, позволяющие установить максимально допустимый и безопасный для однократного введения объем пенной формы склерозанта в лечении ВРВВ.

- После окончания сеанса склерооблитерации ВРВВ рекомендована мануальная компрессия зоны склеротерапии в течение 3-5 минут [288,289,317,320].

УДД 3 УУР С

Комментарий. Специальных изделий для осуществления компрессионного воздействия на область промежности нет. В связи с этим, достаточным будет непродолжительная мануальная компрессия зоны проведения склеротерапии. В случае склерооблитерации варикозных вен нижних конечностей, исходящих из тазовых вен, применяют компрессионный трикотаж в стандартном режиме [324].

3.4.4. Побочные реакции и осложнения склеротерапии

- Для предотвращения возникновения глубоких некрозов кожи рекомендована склеротерапию пенной и жидкой формой склерозанта под ультразвуковой навигацией (ЭХО-склеротерапия) у пациентов с ВРВВ [324].

УДД 1 УУР С

- Во избежание возникновения кожных некрозов вовремя склеротерапии рекомендовано избегать введения больших доз детергента под избыточным давлением [324].

УДД 1 УУР С

- Не рекомендовано рутинное обследование пациентов на предмет наличия открытого овального окна (ЭХО-кардиография) перед выполнением пенной склеротерапии [324].

УДД 1 УУР С

Комментарий. До 30% общей популяции имеет открытое овальное окно, которое обеспечивает возможность проникновения пузырьков воздуха в систему церебральных артерий [325]. Эта цифра существенно превышает частоту возникновения неврологических нарушений при выполнении пенной склеротерапии. Более того, на сегодняшний день убедительно доказана лишь взаимосвязь открытого овального окна и ишемического инсульта, но не прочих неврологических реакций. Таким образом, тотальный скрининг всех пациентов перед проведением склеротерапии считают нецелесообразным.

- Не рекомендовано рутинное обследование пациентов на наличие наследственной тромбофилии перед выполнением пенной склеротерапии ВРВВ [324].

УДД 1 УУР С

3.5 Хирургическое лечение

Основными целями хирургического вмешательства у пациентов с СТВП служит купирование клинических проявлений заболевания и нормализация венозного оттока из органов малого таза [4,54,81,262]. В первую очередь, операция направлена на ликвидацию патологического рефлюкса по гонадным венам (ГВ). Операции на гонадных венах признаны наиболее эффективными способами лечения СТВП [236,281].

3.5.1. Хирургические вмешательства на гонадных венах

- Резекция гонадных вен (РГВ) рекомендована в качестве эффективного и безопасного способа лечения пациентов с СТВП [4,53,79,81,84,236,242,262,280,281].

УДЦЗ УУР В

Комментарий. РГВ выполняют открытым внебрюшинным либо эндоскопическим транс- или ретроперитонеальным способами [281,326-330]. Вне зависимости от типа доступа к ГВ, суть операции заключается в мобилизации и резекции не менее 10-12 см сосуда. Это обеспечивает не только устранение рефлюкса по ГВ, но и служит эффективным способом минимизации развития рецидива заболевания [171,236,281]. Полное исчезновение либо значительное уменьшение ТВБ и других симптомов заболевания отмечена у 94-100% пациентов с СТВП [236,281]. Негативным моментом операций является необходимость проведения общей анестезии [236]. Осложнения в периоперационном периоде отмечены не более чем у 10-12% пациентов [171,281]. Рецидивы СТВП отмечены у 6% пациентов. В таблице 3 представлена сравнительная характеристика результатов применения резекции и эмболизации гонадных вен в лечении СТВП, которые свидетельствуют об отсутствии значимых преимуществ какой-либо из методик в купировании тазовой венозной боли.

Таблица 3. Результаты хирургических и эндоваскулярных вмешательств на гонадных венах в лечении СТВП

Автор	Год	Период наблюдения, годы	Количество пациентов, n	Технический успех	Эмболог агент	Купирование ХТБ, n (%)	Рецидив заболевания, n (%)	Рецидив ХТБ, n (%)	Осложнения, n (%)
<i>Резекция/перевязка гонадных вен</i>									
Rundqvist E. et al ³²⁶	1984	1	15	-	-	11 (73)	-	-	2 (14)
Takeuchi K. et al ³⁹⁰	1996	1	2	2(100)	-	2(100)	0	0	0

Gargiulo, T. et al. ³²⁷	2003	1	17	17(100)	-	17(100)	нет	нет	нет
Кириенко А. И. и др. ²⁸¹	2016	15	62	59 (95)	-	61 (98)	0	3 (8)	1(2%).
Сажин А.В. и др. ³³⁰	2017	3	19	19(100)	-	19 (100)	0	0	0
Ахметзянов Р.В. и др. ³³¹	2019	0,5	37	37(100)	-	27(73)	0	0	Нет данных
Гаврилов С.Г. и др. ¹⁷¹	2020	7	29	29(100)	-	29(100)	0	0	нет
Механическая эмболизация									
Laborda A, et al. ²⁴³	2013	1	202	202(100)	Спирали	168(94)	-	23 (11)	11(5.5)
Руга К. et al. ⁷⁵	2014	1	11	11(100)	Окклюдер	10(90)	0	0	0
Шиповский В.Н. и др. ²⁷⁵	2008	7	19	100	Спирали	15 (87)	1	3	2(10.5)
De Gregorio M. A. et al. ³⁵⁰	2020	17	520	439 (84)	Спирали и окклюдер	509(98)	26(5)	Нет данных	88 (17)
Гаврилов С.Г. и др. ¹⁷¹	2020	8	67	64(95,5)	Спирали	64(95,5)	0	4(4,5)	27 (39)
Dos Santos S.J. et al. ³⁴⁵	2016	8	110	20 (100)	Спирали	90%	1 (5)	0	1 (5)
Кириенко А. И. и др. ²⁸¹	2016	15	74	74(100)	Спирали	62(83,7)		5 (12)	22 (30)
Hartung O. et al. ¹²⁶	2015	2	78	78 (100)	Спирали	55(71)	23(29)	Нет данных	Нет данных
Cordts P. R. et al. ¹⁴⁷	1998	1	9	8(89)	Спирали	7(80)	2 (22)	Нет данных	0
Kim H. S. et al. ⁷³	2006	5	127	100 (127)	Морруат натрия, спирали	105(83)	17 (13)	Нет данных	0
Kwon S. H. et al	2007	7	67	67(100)	Спирали	55(82)	12(18)	0	2 (3)
Dorobisz T. A. et al	2017	10	11	11(100)	Спирали	11(100)	Нет данных	Нет данных	1(9)
Venbrux A. C. et al. ²³⁵	2002	3	57	57(100)	Спирали /моруат натрия	54(96)	3(5)	0	2(3)
Nasser F. et al. ³⁴⁷	2014	10	113	113(100)	Спирали	113(100)	0	0	6(5)
Drazic B/O. et al	2019	10	17	17(100)	Спирали	17(100)	0	0	0
Liu J. et al. ⁹⁸	2019	4	12	12(100)	Спирали	12(100)	0	0	0
Ахметзянов Р.В. и др. ³³²	2020	7	29	29(100)	Спирали, этоксисклерол	25(86)	2(7)	2(7)	1(3)
Химическая эмболизация									
Marcelin C. et al. ³⁴⁴	2017	5	17	16 (94,1)	Опух	13 (76)	4 (24)	5 (29)	0
Tropeano G. et al. ¹⁶³	2008	1	20	17 (85)	полидоканол	17 (85)	3 (15)	-	0
Gong M. et al. ³⁶¹	2021	8	21	21(100)	Клей	21(100)	0	0	0
Pieri S. et al. ⁷⁵	2003	5	33	Нет данных	натрия тетрадецилсульфат	20(61)	13(39)	Нет данных	Нет данных
Van der Vleuten C.J. et	2012	5	21	Нет данных	Клей	16 (76,2)	5(24)	Нет данных	Нет данных

al ⁷²									
Gandini R. et al. ³⁶²	2008	6	38	38(100)	натрия тетрадец илсульфат	38(100)	0	0	Нет данных
Maleux G. et al. ²³⁴	2000	6	41	40 (98).	Клей	28 (68)	4 (10)	Нет данных	2(5)
Capasso P. et al. ³⁹³	1997	3	19	18(97)	Клей	14(74)	5(26)	0	0

- Эндоскопическая РГВ рекомендована в качестве предпочтительной методики хирургического лечения пациентов с СТВП [4,329,330].

УДД 3 УУР В

Комментарий. Эндоскопический метод РГВ отличаются меньшей травматичностью и высокие эстетические качества, практически полное отсутствие рецидива заболевания в отдаленном периоде наблюдений [4,330]. Трансперитонеальную эндоскопическую РГВ целесообразно использовать в случае двустороннего расширения ГВ и рефлюкса по ним [327,333,334]. Ретроперитонеальная РГВ служит оптимальным лечебным методом при одностороннем поражении ГВ [329,330]. Это обусловлено техническими особенностями выполнения ретроперитонеального вмешательства: положение пациента на левом/правом боку в 30° позиции Тренделенбурга, установка троакаров в левой или правой поясничной области.

- Открытая забрюшинная резекция ГВ рекомендована в случае расширения ГВ более 10 мм, невозможности выполнения эндоскопической РГВ либо эмболизации ГВ у пациентов с СТВП [4,53,262,281,329,330,333,334].

УДД 3 УУР В

Комментарий. Открытое ретроперитонеальное вмешательство на ГВ предполагает выполнение 5-7 см кожного разреза в левой и/или правой подвздошных областях и выполнение попеременного доступа к забрюшинному пространству [262,281,335]. Это обуславливает формирование болевого синдрома в ближайшем послеоперационном периоде. Пожалуй, этот момент служит единственным негативным качеством операции в сравнении с ретроперитонеальной эндоскопической методикой [329]. Вместе с тем, эффективность открытой операции в купировании симптомов заболевания составляет 84-95%, а эстетический результат характеризуется пациентами как хороший [79,280,281].

- РГВ рекомендована в качестве универсального способа лечения пациентов с СТВП [79,81,84,236,242,262,280,281,326-330,333-335].

УДД 3 УУР В

Комментарий. Данный метод лечения может быть использован вне зависимости от особенностей анатомии гонадных вен (многоствольное строение, расширение >10 мм, атипичное гонадо-ренальное или гонадо-кавальное соустье, синдром правой/левой овариальной вены), конституциональных особенностей пациента, наличии аллергии на контрастные препараты и никель.

- Трансперитонеальная эндоскопическая РГВ рекомендована в случае выполнения симультанных операций на венах и органах малого таза [79,262,281,333-335].

УДД 4 УУР В

Комментарий: В ряде случаев пациенты с СТВП нуждаются в проведении сочетанных оперативных вмешательств на венах и органах малого таза, например, при обнаружении комбинации СТВП с рефлюксом по ГВ и миомы матки либо наружного эндометриоза. У таких пациентов целесообразно использовать лапароскопический метод лечения, когда первым этапом выполняют вмешательство на ГВ, а вторым – операцию на органах малого таза (ампутация матки, электрокоагуляция очагов эндометриоз) [334,335].

3.5.2. Хирургические вмешательства на вульварных венах

- Флебэктомия в промежности рекомендована в качестве эффективного и безопасного способа устранения варикозных вен вульвы, промежности [66,112,289,290,318].

УДД 3 УУР В

Комментарий. Несколькими когортными сравнительными исследованиями доказана эффективность и безопасность локальной флебэктомии в промежности в купировании клинических проявлений ППР (вульварный, перинеальный, ягодичный варикоз) [84,289,290,336]. Эти данные свидетельствуют о возможности ликвидации ППР без выполнения эмболизации притоков ВПВ. В доступной медицинской литературе нет исследований, в которых бы сравнивали результаты эмболизации притоков или ствола ВПВ и флебэктомии в промежности. Вместе с тем, ряд авторов указывают на сохранение варикозных вен промежности и вульвы после эмболизации притоков ВПВ у 50% пациентов [48].

- Флебэктомию на больших половых губах рекомендовано выполнять из небольших (до 1 см) разрезов [66,79,289,282,336].

УДД 4 УУР С

Комментарий. Особенности анатомического строения больших половых губ обуславливают необходимость выполнения оперативного вмешательства из разрезов. Они образованы кожными складками в которых находятся подкожно-жировая клетчатка и большое количество сальных и потовых желез. Кроме того, в структуре больших половых губ имеются фасциальные образования, которые не позволяют адекватно выделить и захватить вену с помощью флебоэкстратора. В результате активные тракции флебоэкстратором могут привести к отрыву вены и формированию обширных гематом промежности, т.к. обнаружить кровоточащую вену в тканях через 2 мм прокол будет проблематично, а наложить компрессионный бандаж в этой зоне невозможно.

- При локализации варикозных вен в малых половых губах рекомендована резекция губы вместе с варикозными венами [66,289].

УДД 3 УУР С

Комментарий. Возникновение варикозных вен в малых половых губах всегда сопровождается их деформацией и гипертрофией, в связи с чем следует выполнять резекцию губы с варикозными венами единым блоком с последующей краевой пластикой малой половой губы.

- Флебэктомия вне наружных половых органов рекомендовано выполнять с использованием техники минифлебэктомии [66,289].

УДД 4 УУР В

3.5.3. Хирургические вмешательства при левосторонней венозной почечной гипертензии

- Транспозицию ЛПВ рекомендовано использовать для лечения пациентов с СЦ и тяжелой левосторонней почечной венозной гипертензии (РКГ > 3 мм рт.ст.) [295,337,338].

УДД 3 УУР В

Комментарий. До настоящего времени значения рено-кавального градиента (РКГ), определяющего тяжесть венозной гипертензии в ЛПВ окончательно не определен, но большинство авторов указывают значение РКГ более 3 в качестве критерия тяжелой левосторонней венозной почечной гипертензии [337-341]. Вместе с тем, во всех этих исследованиях клинические проявления СЦ служат обязательным критерием определения показаний к операции на ЛПВ. Основываясь на данных литературы,

создается впечатление, что именно симптомы и признаки компрессионного стеноза ЛПВ служат наиболее важным показателем, а величина РКГ является вспомогательной характеристикой. В случае наличия болевого синдрома, гематурии и протеинурии, РКГ может быть < 3 мм рт. ст., но пациенту, тем не менее, выполняют транспозицию ЛПВ.

- Транспозиция левой ГВ (гонадо-илиакальное либо гонадо-кавальное шунтирование) рекомендована в качестве альтернативы транспозиции ЛПВ у пациентов с СЦ [10,244,338].

УДЦ 3 УУР В

Комментарий. Шунтирующие операции рассматривают как адекватную альтернативу транспозиции ЛПВ [9,10,244,296,297,341]. Это обусловлено меньшей травматичностью таких операций при сопоставимом клиническом и гемодинамическом результате. Отмечено, болевой синдром и гематурия купированы у 90-95% пациентов после выполнения транспозиции левой ГВ.

3.6. Эндоваскулярное лечение

Внутрисосудистые вмешательства на тазовых венах характеризует минимальная инвазивность, возможность выполнения процедуры под местной анестезией, они способны надежно устранить тазовый венозный рефлюкс [4,68]. Эндоваскулярное лечение ВБТ и СТВП включает два различных направления интервенционного воздействия, которые преследуют противоположные цели. Для элиминации тазового венозного рефлюкса используют окклюзионные (эмболизационные) вмешательства с использованием различных интравенозных эмболизирующих агентов. Напротив, для восстановления проходимости магистральных вен, нормализации венозного оттока по ним применяют венозное стентирование, направленное на расширение просвета сосуда.

- Для эндоваскулярной эмболизации гонадных вен (ЭГВ) рекомендовано применение металлических микроспиралей, жидких и пенных форм флебосклерозирующих препаратов, цианакрилатного клея, комбинации эмболизирующих агентов [2,4,24,64,75,120,233-235,342,343].

УДЦ 2 УУР В

Комментарий. Исторически в качестве механических агентов применяли самораскрывающиеся микроспирали из нержавеющей стали, нитинола или платины различной длины, диаметра и формы. Спирали могут быть не покрытыми или покрытыми, т.е. содержать на своей поверхности различные волоконные материалы, увеличивающие тромбогенность (дакрон, нейлон, полиэстер, шерсть, шелк или ПВА). К

механическим эмболизатам также относят специальное устройство *Amplatz* (самораскрывающийся цилиндрический окклюдер, вязанный из нитиноловой сетки) [233] и окклюзионные баллоны, заполняемые физиологическим раствором. Для химической эмболизации использовали 1-3% тетрадецилсульфат натрия, 5% морруат натрия, 2-3% этоксисклерол, полидоканол, энбукрилат, цианоакрилатный клей, *Опух* (полимер этилена и винилового спирта), рассасывающуюся желатиновую губку *Gelfoam* и желатиновые пены, частицы вспененного поливинилового спирта [63,163,342,344]. Убедительные доказательства преимущества каких-либо эмболизационных агентов в редукации кровотока по ГВ отсутствуют.

- ЭГВ вен рекомендована в качестве эффективного и безопасного метода лечения СТВП [2,4,53,54,24,64,75,120,233-235,342].

УДД 2 УУР В

Комментарий. В подавляющем количестве исследований технический успех ЭГВ (редукция кровотока по сосуду) составлял 100%. Вместе с тем, клиническая эффективность (купирование симптомов и признаков заболевания) этого лечебного метода колеблется в широких пределах от 48 до 100% [345-350]. Известно, что 6–32% пациентов не получают существенного облегчения от процедуры [3]. Постэмболизационный синдром (ПЭС) отмечен у 20-54% пациентов, перенесших ЭЭ ГВ спиралью [350-352]. Протрузии спиралей после ЭГВ обнаруживают у 4-8% больных, миграции спиралей в полости сердца и легочную артерию – у 2% пациентов, аллергическая реакция на никель [236,281,280,348,352-360]. Неоднородные данные о клинической эффективности спиральной эмболизации гонадных вен, значительное количество осложнений этой процедуры не позволяют рассматривать эту лечебную методику в качестве эталонного метода лечения СТВП. Перспективными направлениями эндоваскулярного лечения СТВП служат ЭГВ цианакрилатным клеем и флебосклерозирующими препаратами (полидоканол, натрия тетрадецил [361,362].

- Для эндоваскулярной эмболизации ствола и притоков внутренних подвздошных вен рекомендовано применение металлических спиралей [64,72,82,94,96,127].

УДД 3 УУР В

Комментарий. Имплантация спиралей в ствол ВПВ увеличивает риск их миграции несмотря на превышение диаметра спиралей над диаметром сосуда на 20-30% [48,266]. Кроме того, установка спиралей большого диаметра способствует возникновению их

протрузий [350,358]. В связи с этим целесообразно выполнять селективную эмболизацию притоков ВПВ [99,120,345].

- Для венозного стентирования рекомендовано применение саморасширяющихся стентов обладающих высокой радиальной силой [118,154-160].

УДД 3 УУР В

Комментарий. Венозные стенты должны отвечать современным требованиям, обладать оптимальным соотношением хронической силы раскрытия, радиальной силой сопротивления и сопротивлением к сжатию [363-366]. К настоящему времени в практической деятельности применяются плетеные стенты Wallstent (Boston Scientific), изготовленные из сплава Elgiloy, состоящего из кобальта, хрома и никеля, а также нитиноловые стенты, выполненные из интерметаллида, включающего соединение титана и никеля, и обладающего свойством памяти формы. Нитиноловые стенты изготавливают путем плетения и лазерной резки различного дизайна. Открытую ячейку имеют следующие стенты: Zilver Vena (Cook), Sinus Venous и Sinus XL Flex (Optimed), Venovo (Bard), Abre (Medtronic), Vesper DUO (Vesper Medical). Стент Vici (Veniti) представлен закрытыми ячейками. Sinus Obliquus (Optimed) является стентом гибридного типа и сочетает открытые и закрытые ячейки [363].

Хотя убедительных доказательств преимущества каких-либо стентов нет, в последние годы стали появляться работы, указывающие на лучшие результаты стентирования с использованием косых венозных стентов, применение которых значительно уменьшает количество перекрытий стентом контрлатеральной ОПВ, конического сужения краниального отрезка стента [367,368].

3.6.1. Эндоваскулярные вмешательства на гонадных венах

- Эмболизацию гонадных вен (ЭГВ) рекомендовано проводить под местной анестезией с умеренной внутривенной седацией [2,53,54].

УДД 3 УУР В

- Рекомендовано проведение ЭГВ в положении пациента в клиностазе на спине феморальным, кубитальным либо югулярным доступом с введением интродьюсера способом Сельдингера [2,53,54].

УДД 3 УУР В

- До выполнения ЭГВ рекомендовано убедиться в отсутствии компрессионных синдромов путем проведения ренофлебографии и полипозиционной тазовой флебографии [1,2,4,234,243,346].

УДД 3 УУР В

- ЭГВ не рекомендована в качестве первого вмешательства при синдроме щелкунчика с РКГ > 3 мм рт. ст. [4,45,54,73,104,243,347].

УДД 3 УУР В

- При выполнении механической ЭГВ рекомендовано применение спиралей и окклюдеров, диаметр которых на 20% превышает диаметр ГВ [2,54,237,342].

УДД 3 УУР В

Комментарий. При имплантации спирали меньшего диаметра велика вероятность ее миграции. Установка спирали, значительно превышающей диаметр окклюзируемого сосуда, сопровождается риском ее недораскрытия [54,218,266,342].

- Для химической ЭГВ рекомендовано применение пенной или жидкой формы флeбосклерозирующих препаратов-детергентов, цианакрилатного клея, композиции Опух [2,54,163,234,280,344,362,371].

УДД 3 УУР В

- Для оценки объема необходимого склерозанта рекомендовано ориентироваться на объем предварительно введенного контрастного вещества [64,73].

УДД 3 УУР В

Комментарий. Для исключения нецелевой эмболизации целесообразно использовать объем эмболического агента, равный или меньший объему тестовой инъекции контрастного вещества.

- Для комбинированной эмболизации рекомендовано применение технику «сэндвич», сочетающей введение в просвет вены механических окклюдеров и пенной формы склерозанта [54,99,237].

УДД 3 УУР В

- При ЭГВ первую спираль рекомендуется устанавливать выше слияния притоков каудального сегмента ГВ, последнюю – ниже впадения ЛГВ в ЛПВ или ПГВ в НПВ [53,54,64].

УДД 3 УУР В

3.6.2. Эндоваскулярные вмешательства на стволе и притоках внутренних подвздошных вен

- У пациентов с СТВП рекомендовано устранение всех источников венозного рефлюкса путем их эмболизации с целью минимизации риска рецидива заболевания [54,73,64,120,343,345,347].

УДД 4 УУР С

Комментарий. Подобную тактику авторы обосновывают наличием анатомических связей между гроздевидным сплетением и притоками внутренней подвздошной вены [120,345]. Вместе с тем, отсутствуют сравнительные исследования, доказывающие это утверждение. До настоящего времени окончательно не выяснено, насколько целесообразно выполнять эндоваскулярную окклюзию притоков ВПВ одновременно с ЭГВ у пациентов с СТВП без флебографического подтверждения ППР [67,119,286].

- Селективная эмболизация притоков ВПВ рекомендована для устранения ППР, верифицированного с помощью тазовой флебографии [63,72,120,127,345,347].

УДД 4 УУР С

Комментарий. Несмотря на 100% технический успех эмболизации притоков ВПВ, клинический эффект, заключающийся в исчезновении варикозных вен промежности и ягодиц отмечен лишь в 40-60% наблюдений [47,50,99,266]. Таким образом ликвидация ППР путем эмболизации рефлюксных тазовых вен не приводит к устранению вульварного/перинеального варикоза, и пациентам необходимо проводить либо флебэктомию в промежности, либо склерооблитерацию варикозных вен.

- Эмболизация притоков ВПВ рекомендована пациентам с рецидивом вульварного, перинеального, ягодичного варикоза, расширением вен нижних конечностей, источником которых служит ППР, визуализированный с помощью тазовой флебографии [48,50,99].

УДД 3 УУР В

Комментарий. Развитие рецидива ВРВВ либо несафенных варикозных вен нижних конечностей служит абсолютным признаком наличия постоянного ППР, требующего коррекции. Это, в свою очередь, может свидетельствовать о недооценке клинической картины и недостаточном объеме диагностических исследований, выполненных перед первичной операцией, отказе от проведения тазовой флебографии у пациента с ВРВВ [54,156,345].

УДД 3 УУР В

- Селективная эмболизация притоков внутренних подвздошных вен рекомендована в случае визуализации коммуникантов между ними и подкожными венами промежности и нижних конечностей [54,73,84,237].

УДД 3 УУР В

Комментарий. Достоверную информации о наличии анатомической связи между венами таза, промежности и нижними конечностями можно получить только с помощью тазовой флебографии. В случае визуализации такой связи, эмболизация связующей вены спиралями обязательна. При отсутствии очевидной связи между тазовыми и промежностными венами, венами нижних конечностей эмболизация притоков ВПВ не показана [67,119].

- Не рекомендовано выполнять эмболизацию ствола ВПВ пациентам с ВРВТ и ППР [64,73,318,343,347].

УДД 3 УУР С

Комментарий. Имплантация эндовенозных окклюзирующих агентов в ствол ВПВ сопровождается существенным повышением риск их миграции вследствие повышенной растяжимости сосуда и высокой объемной кровотока во ВПВ.

- Перед проведением химической эмболизации притоков внутренней подвздошной вены рекомендована предварительная баллонная окклюзия просвета внутренней подвздошной вены [73,362,371].

УДД 3 УУР В

Комментарий. Продолжительность баллонной окклюзии с целью профилактики миграции эмболизационного агента в проксимальное венозное русло должна быть не менее 5 минут.

3.6.3. Эндоваскулярные вмешательства на левой почечной вене

- Стентирование ЛПВ рекомендовано в качестве эффективного и безопасного способа лечения СЦ, коррекции левосторонней венозной почечной гипертензии [9,10,54,131,146,164,291].

УДД 2 УУР В

Комментарий. В систематическом обзоре Velasquez С.А. с соавт. сообщают о высокой эффективности стентирования ЛПВ и редких осложнениях вмешательства, в частности миграция стента отмечена в 3.3-6.6% наблюдений [10].

- При выполнении стентирования ЛПВ рекомендована имплантация стента, диаметр которого превышает диаметр этого сосуда на 20% [9,54,247,291].

УДД 3 УУР В

- Критериями технического успеха стентирования ЛПВ рекомендовано считать прекращение контрастирования ЛГВ и нормализация значений РКГ [53,54,73].

УДД 3 УУР В

- Для полного раскрытия стента и предотвращения его миграции рекомендовано проведение баллонной постдилатации [9,73,247].

УДД 3 УУР В

- Стентирование не рекомендовано пациентам с короткой ЛПВ на фоне СЩ [165].

УДД 4 УУР С

3.6.4. Эндovasкулярные вмешательства на подвздошных венах

- Стентирование подвздошных вен рекомендовано в качестве метода выбора лечения СМТ [4,109,166,167,187,255,371-375].

УДД 3 УУР А

Комментарий 1. Показатели первичной, первичной ассистированной и вторичной проходимости составляли 91%, 95% и 98% соответственно через 12 месяцев и 77%, 92% и 94% соответственно через 36 месяцев [109,113,114,366]. Частота осложнений (миграция, дислокация и тромбоз стента) стентирования подвздошных вен при СМТ составила менее 2% [372,377,378].

Комментарий 2. С целью предотвращения дислокации стента и снижения частоты «jailing»-эффекта (перекрытие стентом противоположной подвздошной вены) и контралатерального подвздошно-бедренного тромбоза рекомендовано применение композитных Z-стендов либо косых венозных стендов [366-370]. Сравнительное исследование результатов имплантации стендов Wallstent линейной и композитной Z-конфигурации продемонстрировало лучшие результаты у пациентов, которым имплантировали Z-стенды. В последние годы стали появляться работы, указывающие на лучшие результаты стентирования с использованием косых венозных стендов, применение которых значительно уменьшает количество перекрытий стентом контралатеральной ОПВ, конического сужения краниального отрезка стента [363,367,370].

- С целью полного раскрытия стента и предотвращения его миграции рекомендовано проведение баллонной постдилатации давлением до 8 атм [54,72,113,114,255,367,375,377].

УДД 3 УУР В

- В ходе проведения стентирования подвздошных вен рекомендовано введение антикоагулянтных препаратов (гепарин 5000 ЕД) [181,375,377].

УДД 3 УУР В

- До выполнения стентирования рекомендована баллонная преддилатация стеноза подвздошной вены давлением до 8 атм [182,183,255].

УДД 3 УУР В

- Рекомендовано имплантировать стент, диаметр которого превышает диаметр подвздошной вены на 20% [255,367,372,377,378].

УДД 3 УУР В

- Стентирование подвздошных вен у бессимптомных пациентов с компрессионным стенозом левой ОПВ не рекомендовано [16,111,112,366,374].

УДД 4 УУР В

- После имплантации стента рекомендована долгосрочная (до 6 месяцев) поликомпонентная дезагрегантная и антикоагулянтная терапия [255,367,368,379-382].

УДД 3 УУР В

3.6.5. Профилактика ВТЭО после вмешательств на тазовых, почечных и подвздошных венах

Хирургические и эндоваскулярные вмешательства на тазовых венах сопровождаются различными осложнениями, включая венозные тромбоэмболические (ВТЭО). До настоящего времени не разработаны специальные рекомендации по профилактике ВТЭО после операции на тазовых венах, что обуславливает различные точки зрения в отношении необходимости применения и способов предотвращения ВТЭО у таких пациентов. Напротив, накопленный опыт стентирования подвздошных вен при синдроме Мея-Тёрнера позволил сделать всесторонний анализ результатов лечения и применения медикаментозной профилактики ВТЭО среди этих пациентов [255].

Внезапное прекращение кровотока по ГВ после их резекции или эмболизации сопровождается усилением депонирования крови в расширенных параметральных и маточных венах в ближайшие сутки после вмешательств. Следствием этого служит развитие тромбоза тазовых вен (ТТВ). Кроме того, размещение металлических агентов (спиралей, окклюдеров, стентов) в просвете вены либо введение склерооблитерирующих препаратов служит дополнительным триггером тромбообразования не только в тазовых венах, но и в глубоких венах нижних конечностей.

- Тромбоз нетаргентных вен после ЭГВ рекомендовано рассматривать в качестве нежелательного явления [171,172].

УДД 4 УУР С

Комментарий. Выполнение эндоваскулярной окклюзии предполагает возникновение тромботических масс в эмболизированном сосуде (т.е. – в гонадной вене). Образование тромбов в ПВ, МВ, притоках либо стволе ВПВ, глубоких вен нижних конечностей следует рассматривать как тромбоз нетаргентных вен. Восстановление просвета (реканализация) тазовых либо глубоких вен нижних конечностей приводит к разрушению в них клапанного аппарата, развитию посттромботической болезни [81]. Тромбоз нетаргентных после ЭГВ служит неблагоприятным исходом, требующим проведения дополнительного лечения и кратковременного нахождения пациентов в хирургическом стационаре.

- Тромбоз нетаргентных вен после РГВ рекомендовано рассматривать в качестве нежелательного явления [16,171].

УДД 4 УУР С

- Для профилактики ТТВ после резекции или эмболизации ГВ рекомендована ранняя активизация пациентов [99,120,275,327,330].

УДД 4 УУР С

Комментарий. Резекция ГВ относится к малым оперативным вмешательствам, для которых характерны продолжительность не более 60 минут и минимальная травматичность [16,326,329,334]. Через 2-3 часа после операции пациенты могут быть активизированы, им разрешено вставать с постели, самостоятельно ходить. После эндоскопических вмешательств пациенты могут быть выписаны из хирургического стационара на амбулаторное лечение и наблюдение в тот же день либо через сутки после операции.

- Для профилактики ТТВ после резекции или эмболизации ГВ рекомендовано назначение низкомолекулярных гепаринов через 6-8 часов после операции [171,172,236].

УДЦ 4 УУРС

Комментарий. Частота возникновения ТТВ после резекции ГВ, вне зависимости от доступа (открытый или эндоскопический), составляет 10%, после ЭГВ – 47% [171,281]. Наиболее часто ТТВ обнаруживают после двусторонних вмешательств (79% после ЭГВ или РГВ). В настоящее время отсутствуют исследования, посвященные изучению динамики тромботического процесса в тазовых венах после вмешательств на гонадных венах. В связи с этим, невозможно прогнозировать дальнейшую динамику тромбоза, исключить распространение тромбов на ВПВ и ОПВ с формированием флотирующей верхушки, что представляет реальную угрозу возникновения тромбоэмболии легочной артерии (ТЭЛА). Учитывая эти факты, а также невозможность адекватного компрессионного воздействия на венозный отток из тазовых органов, антикоагулянтная профилактика является единственным действенным способом предотвращения тромбообразования в ПВ, МВ, притоках ВПВ, развития ТЭЛА.

- Для профилактики ВТЭО после стентирования левых почечных или подвздошных вен рекомендовано использование низкомолекулярных гепаринов в профилактической дозе (1 мг/кг массы тела 1 раз в сутки под кожу живота) [16,215,237,255,291,294,383,384].

УДЦ 3 УУРВ

Комментарий 1. Размещение в магистральной вене металлического устройства служит весомым фактором образования венозного тромба. С целью предотвращения этого целесообразно использование парентеральных низкомолекулярных гепаринов в течение 10 дней с последующей их отменой и назначением пероральных антикоагулянтов на срок не менее 6 месяцев [16,108,247,295,385,386]. Реэндоотелизация стента происходит в течение 6 месяцев, в связи с чем рекомендуют использовать антикоагулянты и дезагрегантные препараты в течение этого срока. По мнению Vi соавт., после стентирования подвздошных вен следует использовать варфарин под контролем МНО (целевые показатели: 2.5-3) в течение 3-6 месяцев, а случае непереносимости или резистентности к варфарину – дипиридабол [387].

Комментарий 2. Ряд авторов рекомендуют комбинированное использование антикоагулянтных и дезагрегантных препаратов, обосновывая это различными механизмами воздействия этих лекарственных средств на гемореологию крови [385,386,388].

3.7. Рецидив варикозного расширения вен таза и вульвы.

3.7.1. Рецидив ВРВТ

Отдаленные результаты хирургического и эндоваскулярного лечения ВРВТ и СТВП характеризуются значительным диапазоном частоты повторного возникновения симптомов заболевания. После хирургического лечения СТВП (перевязка или резекция ГВ) рецидивы заболевания отмечены у 6-10% пациентов [220,262,280,281,327,328].

После эндоскопических вмешательств на ГВ рецидив СТВП отсутствовал у 100% пациентов в течение 3-5 лет наблюдений. Количество повторного возникновения симптомов СТВП после ЭГВ варьирует от 2 до 32% в течение 2-8 лет наблюдений [54,120,243,345,347,350,392-395]. Причинами рецидива СТВП авторы рассматривают сохраняющийся рефлюкс в ГВ после ЭГВ, наличие дополнительных стволов ГВ, сателлитных вен, не эмболизированных/не резецированных в ходе первичного вмешательства, наличие крупного притока ГВ, сообщающегося с гроздевидным венозным сплетением и не перевязанного в ходе РГВ, не выявленный до выполнения РГВ или ЭГВ синдром Мея-Тёрнера [73,120,220,243,345,347,350,391]. Расширение и рефлюкс по не перевязанным притокам гонадных вен (либо по притокам вне зоны эмболизации) или по добавочной гонадной вене ведет к повторному расширению тазовых вен и появлению симптомов заболевания. Тактические подходы к лечению рецидива СТВП не определены, основываясь на не систематизированных данных литературы повторные вмешательства включают применение эндоваскулярных и хирургических методов. Возникновение клинических проявлений заболевания после ЭГВ можно купировать как с помощью повторной установки спиралей в ГВ, эмболизации дополнительного ствола ГВ, либо выполнив резекцию добавочной ГВ [73,120,391,393]. В случае возникновения рецидива СТВП после РГВ и обусловленного наличием крипного не перевязанного притока ГВ, локализованного в культе резецированного сосуда, редуцировать кровоток по нему можно путем эмболизации культы ГВ [220]. В случае обнаружения СМТ в качестве причины рецидива СТВП показано стентирование левой ОПВ [220].

- Под термином рецидив СТВП рекомендовано рассматривать возникновение симптомов заболевания на фоне расширенных тазовых вен с рефлюксом по ним по данным ДУС после перенесенного вмешательства на ГВ [54,220,391,395].

УДД 4 УУР С

- Выбор метода лечения рецидива СТВП рекомендовано осуществлять в зависимости от характера первичного вмешательства на ГВ, наличия/отсутствия компрессионного стеноза подвздошных вен [73,84,220,347].

УДД 4 УУР С

3.7.2. Рецидив ВРВВ

Исследования, посвященные лечению вульварного/перинеального варикоза ограничены описанием клинического наблюдения, серий наблюдений [282,285,286,290,316-318,396-397], в редких случаях – когортными исследованиями с небольшими сроками наблюдения [66,289]. Это обуславливает невозможность объективной оценки результатов лечения и частоты развития рецидивов заболевания. Вместе с тем, имеющиеся данные свидетельствуют о том, что венэктомия и склеротерапия служат эффективными методами лечения, рецидивы ВРВВ после их применения колеблются от 2.9 до 3.2%. Эндоваскулярная эмболизация ствола или притоков ВПВ в лечении ВРВВ сопровождается исчезновением варикозных вен у 31% пациентов, у 20% выраженность ВРВВ уменьшается, у 49% остается без изменений [48]. Исследований, посвященных оценке рецидивов ВРВВ после эмболизации притоков ВПВ, в доступной медицинской литературе не обнаружено.

- Рецидивом ВРВВ рекомендовано считать возникновение варикозных вен на больших и малых половых губах после их склерооблитерации или хирургического удаления [66,289,317].

УДД 4 УУР С

- Причинами рецидива ВРВВ после венэктомии или склерооблитерации вульварных/перинеальных вен рекомендовано считать:
 - Технические особенности выполнения венэктомии/склерооблитерации;
 - Сохраняющийся постоянный пельвио-перинеальный рефлюкс;
 - Беременность, развившаяся в ближайшие (1-3 месяцев) сроки после вмешательства на вульварных/перинеальных венах.

УДД 4 УУР С

- Выбор метода лечения рецидива ВРВТ рекомендовано осуществлять в зависимости от вида первичного вмешательства и результатов тазовой флебографии [66,57].

УДД 4 УУР С

3.8. Осложнения варикозного расширения вен таза и вульвы

3.8.1. Тромбоз тазовых вен (параметральных, маточных, гонадных)

Тромбоз тазовых вен (ТТВ) чаще всего возникает в послеродовом периоде [398]. Частота развития ТТВ колеблется в пределах 0,05-0,18%, составляя, по данным разных авторов, 1 случай на 600 родов и 1 случай из 1000 больных, оперированных на органах малого таза [401-402]. Тромбоэмболия легочных артерий (ТЭЛА) у этих пациентов возникает у 13-33%, а у 4% фиксируют фатальную легочную эмболию [29,31]. В определенной мере эти данные можно экстраполировать на пациентов с ВРВТ и СТВП. Вместе с тем, послеродовый период характеризуется столь значительными изменениями в организме женщины, что эти данные нельзя полностью ассоциировать с развитием ТТВ вне беременности и родов. Работ, посвященных развитию ТТВ среди пациентов с ВРВТ, до настоящего времени нет, поэтому невозможно сформулировать обоснованные рекомендации по этому вопросу. Тем не менее, основываясь на реальной клинической практике и данных исследований по изучению послеродовых тромбозов вен таза, можно утверждать следующее:

- Тромбоз тазовых вен рекомендовано рассматривать в качестве осложнения ВРВТ, требующего проведения антикоагулянтной терапии [171,172,236].

УДД 4 УУР С

- В лечении пациентов с ВРВТ и ТТВ следует рассмотреть возможность применения регламента антикоагулянтной терапии, используемого в лечении тромбоза глубоких вен конечностей дистальной локализации [236,401-403].

УДД 3 УУР С

Комментарий: В исследовании Atin T.N. с соавт (2021) на основании наблюдения на 50 пациентами гинекологического профиля с тромбозом маточных вен сообщают о благоприятном течении этого состояния без применения антикоагулянтного лечения у большинства пациентов [404]. Данный вопрос требует проведения дальнейших исследований.

- При обнаружении флотирующего тромба ГВ (гонадо-вазальный, гонадо-ренальный тромбоз) с рекомендовано выполнение открытой либо эндоваскулярной тромбэктомии из нижней полой или левой почечной вены [405-407].

УДД 4 УУР С

3.8.2. Тромбофлебит вульварных вен

- В лечении пациентов с ВРВВ и тромбофлебитом ВВ рекомендовано использовать НПВП (нестероидные противовоспалительные и противоревматические препараты, АТХ М01А) и топические средства [408].

УДД 3 УУР С

4. Медицинская реабилитация и санаторно-курортное лечение, медицинские показания и противопоказания к применению методов медицинской реабилитации

Программа реабилитации пациентов с ВРВТ и ВРВВ включает комплекс мероприятий, направленных на возмещение (компенсацию) утраченных (нарушенных) функций, ограничений жизнедеятельности. Целью физиотерапевтического лечения ВРВТ является уменьшение боли, тазовой дисфункции и улучшение качества жизни и функциональных возможностей. На сегодняшний день в международных базах, публикующих результаты научных медицинских исследований, существуют единичные работы, посвященные применению методов физиотерапии в лечении СТВП. Поскольку основным клиническим симптомом СТВП является хроническая тазовая боль, методы физиотерапии могут применяться с целью уменьшения болевого синдрома, который негативно влияет на качество жизни и личные отношения пациентов и приводит к серьезным физическим и психологическим проблемам [409,410]. Пациенты с хронической тазовой болью сообщают о высокой частоте беспокойства, депрессии и физического беспокойства [411].

- Рекомендована коррекция образа жизни пациентам с ВРВТ с целью снижения негативного воздействия болевого синдрома и дисфункции мышц тазового дна на качество жизни и функциональные возможности при реабилитации пациентов с ВРВТ [411,412].

УДД 3 УУР С

Комментарий. Рекомендации по коррекции образа жизни включают: тренировку мочевого пузыря для контролирования потребности в мочеиспускании; упражнения для мышц тазового дна, поддерживающих мочевой пузырь (гимнастика Кегеля – многократное сжатие и расслабление мышц таза); методы триггерной точки и миофасциального высвобождения; модификации диеты; техники дыхания и расслабления. Фактически, как показали приведенные исследования, физиотерапия для мышц тазового дна считается вариантом консервативного лечения дисфункции тазового дна, когда мышцы тазового дна слишком напряжены и/или слабы, им не хватает выносливости или их трудно координировать с другими группами мышц.

- Для реабилитации пациентов с ВРВТ рекомендованы занятия лечебной физкультурой [413-415].

УДД 3 УУР С

Комментарий 1. Лечебная физкультура для мышц тазового дна целесообразна для лечения симптомов дисфункции тазового дна и хронической тазовой боли у пациентов с СТВП [416]. В США существует обширный перечень отделений физиотерапии, специализирующихся на оказании помощи пациентам с тазовой дисфункцией из-за хронической тазовой боли, в которых физиотерапевты проводят тщательную оценку, тестирование и разрабатывают программы реабилитации, включающие специальные упражнения для коррекции дисфункции мускулатуры тазового дна, которая также развивается при СТВП [417].

Комментарий 2. [Гипопрессивные упражнения](#) (ГУ, фитнес с «низким давлением») показаны для поддержания тонуса и силы мышц живота и промежности и статичности органов при дисфункции тазового дна. Установлено, что при гипопрессивных упражнениях на живот и тазовое дно не повышается внутрибрюшное давление, в результате внутренние органы не опускаются во время упражнений, а наоборот, рефлекторно поднимаются, отмечается улучшение половой функции за счет уменьшения депонирования крови в органах малого таза. При гипопрессии мышцы живота и мышцы тазового дна тренируются с помощью рефлекторного механизма, в то время как традиционные упражнения на брюшные мышцы повышают внутрибрюшное давление на мышцы тазового дна, ослабляя их и вызывая опускание внутренних органов. В исследовании, проведенном Caufriez et al. (2007)[415] установлено снижение базального тонуса тазового дна на 32,7% у испытуемых, выполнявших традиционные упражнения для пресса в течение 6-недель. ГУ рекомендованы авторами при дисфункции тазового дна по 20 минут в день или минимум 2 раза в неделю в среднем в течение 2 месяцев.

В проспективном одноцентровом слепом РКИ установлено, что индивидуальная тренировка мышц тазового дна (ТМТД), гипопрессивные упражнения и комбинация этих способов значительно уменьшают симптомы дисфункции тазового дна, улучшают качество жизни и улучшают силу и базальный тонус как в краткосрочной, так и в долгосрочной перспективе [416]. Цель ГУ – снизить внутрибрюшное давление, одновременно увеличивая базальный тонус мышц тазового дна и глубоких мышц живота без произвольной активации. Авторами сформулирован вывод, что мультимодальные физиотерапевтические процедуры, основанные на ТМТД, ГУ или их сочетании, включая образовательную программу и домашние упражнения, значительно уменьшили симптомы тазовой дисфункции, улучшили качество жизни и улучшили силу и тонус мышц тазового дна среди женщин с различными комбинациями легких симптомов дисфункции тазового дна [417].

В другом исследовании доказано, что гипопрессивные упражнения способны поднять мускулатуру тазового дна без прямого сокращения мышц, а также активировать глубокую мускулатуру живота [418].

- В программу реабилитации пациентов с СТВП с целью купирования ХТБ рекомендовано включать: мануальную терапию для мобилизации мягких тканей и висцеральной мобилизации, лимфо-дренажный массаж, коррекцию осанки и нервно-мышечное восстановление тазового дна с использованием биологической обратной связи [419].

УДД 3 УУР С

Комментарий. Физиотерапия тазового дна может быть предложена в качестве лечения хронической тазовой боли [420]. Исследования на малых выборках подтверждают эффективность использования биологической обратной связи при хронической тазовой боли [421-423]. Биологическая обратная связь помогает пациентам определять области напряженных мышц, чтобы научиться расслаблять эти области для лучшего обезболивания.

- Пациентам с СТВП рекомендовано назначение соматокогнитивной терапии, являющейся гибридом когнитивной психотерапии и физиотерапии с целью уменьшения болевого синдрома, улучшения состояния дистресса и двигательных функций [77,424,425].

УДД 2 УУР С

- Пациентам с симптомным течением ВРВТ рекомендовано назначение симптоматической физиотерапии [426].

УДД 3 УУР С

Комментарий. На триггерные точки боли воздействуют с помощью чрескожной электрической стимуляции нервов (ЧЭНС). ЧЭНС влияет на чувствительные афферентные проводники, в результате чего через спинальные механизмы блокируется болевая импульсация из патологического очага. Кроме того, в отечественной физиотерапии для улучшения венозного оттока применяют методики трансабдоминальной импульсной низкочастотной магнитотерапии и трансабдоминальное воздействие низкочастотным электростатическим полем абдоминально [426].

- Пациентам с СТВП через 3 месяца после проведенного хирургического либо эндоваскулярного лечения рекомендовано санаторно-курортное лечение на климатических и бальнеологических курортах для проведения физической и психологической реабилитации для проведения климатотерапии, терренкуров, гипопрессивных упражнений, психологической коррекции [418,419,426].

УДД 3 УУР С

5. Профилактика и диспансерное наблюдение, медицинские показания и противопоказания к применению методов профилактики

Согласно приказу Министерства здравоохранения Российской Федерации от 29.03.2019 г. № 173н «Об утверждении порядка проведения диспансерного наблюдения за взрослыми " диспансеризация направлена на выявление хронических неинфекционных заболеваний (и факторов риска их развития) [425]. У пациентов с ВРВТ и ВРВВ профилактика должна быть направлена на своевременное выявление варикозного расширения тазовых вен, компрессионных стенозов левой почечной и общих подвздошных вен, проведение их хирургической или эндоваскулярной коррекции при наличии показаний.

- Рекомендовано выполнение ДУС всем пациентам с хронической тазовой болью [4,24,54,55,132-134].

УДД 2 УУР В

Комментарий. Варикозные вены таза служат одной из частых причин формирования ХТБ [36,37]. Своевременное выявление ВРВТ как причины ХТБ позволяет

провести адекватное консервативное, хирургическое или эндоваскулярное лечение. В равно мере, ранее обнаружение синдромом щелкунчика и Мея-Тёрнера в качестве причины развития ВРВТ позволит своевременно выполнить необходимое хирургическое или эндоваскулярное вмешательство, направленное на предотвращение прогрессирования заболевания.

При отсутствии клинических проявлений ВРВТ медикаментозная профилактика прогрессирования заболевания не показана в связи с отсутствием данных о каких-либо методах с доказанной эффективностью. Пациентам показано наблюдение у врача, регулярное (1 раз в год) выполнение ДУС вен таза.

- Не рекомендовано проведение профилактики развития ВРВТ беременным женщинам при отсутствии клинических признаков заболевания [66].

УДД 4 УУР С

Комментарий. Обнаружение при ДУС расширения вен таза с рефлексом по ним не является признаком заболевания тазовых вен. В условиях гиперпродукции женских половых гормонов, увеличение гемодинамической нагрузки на тазовые вены они закономерно расширяются. Диагностические, профилактические и лечебные мероприятия необходимо проводить после родов и периода лактации, когда тазовая венозная гемодинамика не будет подвержена влиянию указанных выше факторов.

6. Дополнительная информация (в том числе факторы, влияющие на исход заболевания или состояния)

Не предусмотрена

7. Организация оказания медицинской помощи

Медицинскую помощь пациентам с ВРВТ и ВРВВ следует оказывать в следующих условиях:

- амбулаторно (в условиях, не предусматривающих круглосуточное медицинское наблюдение и лечение);
- в дневном стационаре (в условиях, предусматривающих медицинское наблюдение и лечение в дневное время, не требующих круглосуточного медицинского наблюдения и лечения);
- стационарно (в условиях, обеспечивающих круглосуточное медицинское наблюдение и лечение).

Медицинскую помощь пациентам с ВРВТ и ВРВВ оказывают в виде:

- первичной медико-санитарной помощи;
- скорой, в том числе скорой специализированной, медицинской помощи;
- специализированной, в том числе высокотехнологичной, медицинской помощи.

Первичная медико-санитарная помощь пациентам с ВБНК предусматривает:

- 1) первичную врачебную медико-санитарную помощь;
- 2) первичную специализированную медико-санитарную помощь.

Первичную врачебную медико-санитарную помощь осуществляет участковый врач, врач общей практики (семейным врачом) в амбулаторных условиях. При выявлении признаков ВРВТ и ВРВВ пациента направляют к профильному специалисту для оказания первичной специализированной медико-санитарной помощи.

Первичную специализированную медико-санитарную помощь оказывают пациентам с ВРВТ и ВРВВ врачами-хирургами, врачами сердечно-сосудистыми хирургами. Для проведения диагностических исследований привлекают врачей ультразвуковой диагностики.

Оказание амбулаторной медицинской помощи пациентам с ВРВТ и ВРВВ ограничено проведением дополнительных исследований (МСКТ, МРТ), направленных на уточнение диагноза, исключение/подтверждение компрессионных стенозов ЛПВ и подвздошных вен. В случае изолированного расширения параметральных, маточных вен, наличия ВРВВ и отсутствия патологии почечных и подвздошных вен, пациентам может быть выполнена склерооблитерация варикозных вен вульвы/промежности при условии наличия врача-хирурга или врача-сердечно-сосудистого хирурга, имеющего опыт применения склеротерапии у данной категории пациентов.

Скорую, в том числе специализированную, медицинскую помощь оказывают пациентам с ВРВТ и ВРВВ в случае развития жизнеугрожающих состояний, таких как эмболоопасный тромбоз вен таза (тромбоз гонадных вен с переходом на НПВ или ЛПВ, тромбоз ВПВ). При обнаружении тромбоза параметральных вен, тромбоза венозных вен вульварных вен возможно амбулаторное лечение. В остальных случаях пациенты с ВРВТ и ВРВВ сохраняют мобильность и обращаются за первичной медико-санитарной помощью самостоятельно.

Специализированную, в том числе высокотехнологичную, медицинскую помощь оказывают в условиях стационара (дневного стационара) врачами-хирургами, врачами сердечно-сосудистыми хирургами, врачами-рентгенэндоваскулярными хирургами. Для проведения диагностических исследований привлекают врачей ультразвуковой диагностики, врачей лучевой диагностики, врачей рентгенэндоваскулярной диагностики.

Показаниями для плановой госпитализации пациентов с ВРВТ в стационар являются:

- хирургическое либо эндоваскулярное лечение СТВП;
- хирургическое либо эндоваскулярное лечение синдрома щелкунчика;
- эндоваскулярное лечение синдрома Мея-Тёрнера.

Не является показанием для госпитализации:

- проведение курса консервативного лечения, не подразумевающее хирургическую коррекцию патологии у пациентов с ВРВТ;
- проведение курса флебосклерозирующего лечения ВРВВ.

Показаниями для экстренной госпитализации пациентов с ВРВТ в стационар являются:

- эмболоопасный тромбоз вен таза (тромбоз гонадных вен с переходом на НПВ или ЛПВ, тромбоз ВПВ).

Критерии выписки из стационара:

- завершённое хирургическое или эндоваскулярное лечение ВРВТ;
- завершённое хирургическое или эндовакулярное лечение синдромов щелкунчика и Мея-Тёрнера;
- отсутствие выраженного болевого синдрома;
- отсутствие послеоперационного/постэмболизационного тромбоза тазовых вен;
- отсутствие тромбоза стентированной вены;
- отсутствие забрюшинной гематомы

Критерии оценки качества медицинской помощи

№	Критерии качества	УУР	УДД
Этап постановки диагноза			
1	Выполнено клиническое обследование пациента (выявление специфических жалоб, сбор анамнеза, осмотр, пальпации нижних конечностей)	2	В
2	Пациент осмотрен гинекологом, урологом для исключения венозного генеза ХТБ	4	С
3	Пациент осмотрен психиатром при подозрении на наличие маскированной депрессии, тревожного состояния и психогенной боли	2	В
4	Выполнено дуплексное ультразвуковое сканирование тазовых, почечных, подвздошных промежностных вен, вен нижних конечностей с определением диаметров вен и регистрацией рефлюкса в них, изучением особенностей анатомии вен забрюшинного пространства и таза	2	В

5	Выполнены МСКТ/МРТ вен таза и забрюшинного пространства (нативная и с контрастным усилением)	3	В
6	Выполнена ренофлебография с флеботонометрией, селективная овариография, полипозиционная тазовая флебография для верификации синдромов щелкунчика и Мея-Тёрнера	2	В
Этап консервативного и хирургического лечения			
1	Проведен курс медикаментозного лечения с положительным эффектом (ХТБ уменьшилась либо полностью исчезла)	2	В
2	При согласии пациента на инвазивное лечение ликвидирован рефлюкс по гонадным венам	2	В
3	При согласии пациента на инвазивное лечение ликвидированы варикозные вены вульвы/промежности	2	В
4	При согласии пациента на инвазивное лечение проведена коррекция венозного оттока по левой почечной вене	2	В
5	При согласии пациента на инвазивное лечение проведена коррекция венозного оттока по левой общей подвздошной вене	2	В
6	После инвазивного вмешательства назначена антикоагулянтная терапия	3	С
7	При сохранении субъективных симптомов СТВП после инвазивного вмешательства назначена веноактивная терапия	2	В
8	При сохранении выраженного болевого синдрома выполнена МСКТ (нативная и с контрастным усилением)	3	В
Этап послеоперационного контроля			
1	Отсутствие ранее выявленного патологического рефлюкса крови по гонадным, параметральным, маточным венам при дуплексном ультразвуковом сканировании	2	В
2	Отсутствие определяемых при физикальном обследовании вульварных/перинеальных варикозных вен	3	В
3	Уменьшение или полное исчезновение ХТБ, других симптомов СТВП	2	В
4	Отсутствие гематурии	2	В
5	Проходимость стента левой почечной вены, отсутствие РКГ при ренофлебографии с флеботонометрией	2	В
6	Проходимость стента левой общей подвздошной вены, отсутствие признаков стеноза этого сосуда по данным полипозиционной тазовой флебографии либо внутрисосудистого ультразвукового исследования	2	В

Список литературы

1. Phillips D., Deipolyi A.R., Hesketh R.L., Midia M., Oklu R. Pelvic congestion syndrome: etiology of pain, diagnosis, and clinical management. // J. Vasc. Interv. Radiol. 2014. Vol. 25, № 5. P. 725-33.

2. O'Brien M.T., Gillespie D.L. Diagnosis and treatment of the pelvic congestion syndrome. // *J. Vasc. Surg. Venous Lymphat. Disord.* 2015. Vol. 3, № 1. P. 96-106.
3. Borghi C., Dell'Atti L. Pelvic congestion syndrome: the current state of the literature. // *Arch. Gynecol. Obstet.* 2016. Vol. 293, № 2. P. 291-301.
4. Российские клинические рекомендации по диагностике и лечению хронических заболеваний вен. // *Флебология.* 2018. Т. 12, № 3. С. 146-240.
5. Park S. J., Lim J. W., Ko Y. T., Lee D. H., Yoon Y., Oh J. H., Lee H. K., Huh C. Y. Diagnosis of pelvic congestion syndrome using transabdominal and transvaginal sonography. *AJR.* // 2004. Vol. 182, № 3. P. 683–688.
6. Langeron P. Pelvique venouse stasise (varicocele): hemodinamique, pathogenetique et clinique problemes. // *Phlebologie. Annales Vasculaires.* 2002. Vol. 2. P. 155-159.
7. Taylor H.C. Vascular congestion and hyperaemia I. Physiological basis and history of concept. // *Am J. Obstet. Gynecol.* 1949. Vol. 57. P. 211-230.
8. Beard R.W., Reginald P.W., Wadsworth J. Clinical features of women with chronic lower abdominal pain and pelvic congestion. // *Br. J. Obstet. Gynaecol.* 1988. Vol. 95, № 2. P. 153-161.
9. Ananthan K., Onida S., Davies A.H., Nutcracker Syndrome: An Update on Current Diagnostic Criteria and Management Guidelines. // *Eur. J. Vasc. Endovasc. Surg.* 2017. Vol. 53, № 6. P. 886-889.
10. Velasquez C.A., Saeyeldin A., Zafar M.A., Brownstein A.J., Erben Y. A systematic review on management of nutcracker syndrome. // *J. Vasc. Surg. Venous Lymphat. Disord.* 2018. Vol. 6, № 2. P. 271–278.
11. Santoshi R., Lakhanpal S., Satwah V., Lakhanpal G., Malone M., Pappas P.J. Iliac vein stenosis is an underdiagnosed cause of pelvic venous insufficiency. // *J. Vasc. Surg. Venous Lymphat. Disord.* 2018. Vol. 6, № 2. P. 202-211.
12. Гаврилов С. Г., Балашов А. В., Янина А. М., Камчатнов П. Р. Механизмы формирования хронической тазовой боли при венозном полнокровии. // *Журнал неврологии и психиатрии им. С.С. Корсакова,* 2013. Т. 113, № 2. С. 71-75
13. Stones RW, Turmaine M, Beard RW, Burnstock G. The fine structure of the human ovarian vein. *J Anat.* 1994. Vol. 185, № 2. P.285-294.
14. Ахметзянов Р.В., Бредихин Р.А., Фомина Е.Е., Коновалова Е.Ф. Морфологические параллели строения венозной стенки при варикозном расширении вен таза и нижних конечностей. // *Морфологические ведомости.* 2020. Т. 28, № 2. С.24-31.

15. Ахметзянов Р.В., Бредихин Р.А., Фомина Е.Е., Коновалова Е.Ф. Гистологические изменения стенки яичниковой вены при варикозной болезни таза. // Флебология. 2020. Т.14, №3. С.166-174.
16. Gavrilov S.G., Vasilyev A.V., Krasavin G.V., Moskalenko Y.P., Mishakina N.Y. Endovascular interventions in the treatment of pelvic congestion syndrome caused by May-Thurner syndrome. // J. Vasc. Surg. Venous Lymphat. Disord. 2020. Vol. 8, № 6. P. 1049-1057.
17. Danziger N. Pathophysiology of pain in venous disease. // Phlebology, 2008. Vol. 15, № 3. P. 107-114.
18. Шекоян А.О., Богачев В.Ю. Венозная боль: патофизиология и принципы лечения. // Флеболимфология. 2010. Т. 36. С. 2-7.
19. Steege J.F., Siedhoff M.T. Chronic pelvic pain. // Obstet. Gynecol. 2014. Vol. 124, №3. P. 616–629.
20. Шадрина А. С., Золотухин И. А., Филипенко М. Л. Молекулярные механизмы развития варикозной болезни нижних конечностей. // Флебология. 2017. Т. 11, № 2. С. 71-75.
21. Dos Santos S.J., Holdstock J.M., Harrison C.C., Lopez A.J., Whiteley M.S. Ovarian Vein Diameter Cannot Be Used as an Indicator of Ovarian Venous Reflux. // Eur. J. Vasc. Endovasc. Surg. 2015. Vol. 49, №1. P.90-94.
22. Гаврилов С. Г., Москаленко Е. П., Каралкин А. В., Лебедев И. С., Сон Д. А., Турищева О. О. Является ли диаметр тазовых вен предиктором тазового венозного полнокровия? // Флебология. 2017. Т. 11, № 1. С. 28-31.
23. Gavrilov S, Karalkin A, Mishakina N, Efremova O, Grishenkova A. Relationships of Pelvic Vein Diameter and Reflux with Clinical Manifestations of Pelvic Venous Disorder. // Diagnostics. 2022. Vol. 12, № 1. P. 145.
24. Khilnani N. M., Meissner M. H., Learman L. A., Gibson K. D., Daniels J. P., Winokur R. S. Marvel R.P., Machan L., Venbrux A.C., Tu F.F., Pabon-Ramos W.M., Nedza S.M., White S.B., Rosenblatt M. Research Priorities in Pelvic Venous Disorders in Women: Recommendations from a Multidisciplinary Research Consensus Panel. // J. Vasc. Inter Radiol. 2019. Vol. 30, № 6. P. 781-789.
25. Dormandy J. A. Influence of blood cells and blood flow on venous endothelium. // Inter. angiolog. 1996. Vol. 15, № 2. P. 119–123.
26. Pocock E.S., Alsaigh T., Mazor R., Schmid-Schonbein G.W. Cellular and molecular basis of venous insufficiency. // Vasc. Cell. 2014. Vol. 6, №1. P. 24.

27. Stones R. W. Chronic pain in women: New perspectives on pathophysiology and management. // *Reproductive Medicine Review*. 2000. Vol. 8, № 3. P. 229-240.
28. Stones R. W., Loesch A., Beard R. W., Burnstock G. Substance P: endothelial localization and pharmacology in the human ovarian vein. // *Obstetrics and gynecology*. 1995. Vol. 85, № 2. P. 273–278.
29. Payan D. G. Neuropeptides and inflammation: the role of substance P. // *Annu. Rev. Med.* 1989. Vol. 40. P. 341-352.
30. Hansrani, V., Morris, J., Caress, A. L., Payne, K., Seif, M., McCollum, C. N. Is pelvic vein incompetence associated with symptoms of chronic pelvic pain in women? A pilot study. // *Eur. J. Obstet. Gynecol. Reprod. Biol.* 2016. Vol. 196. P. 21–25.
31. Perry C. P. Current concepts of pelvic congestion and chronic pelvic pain. // *JSLs*. 2001. Vol. 5, № 2. P. 105–110.
32. Шевченко Ю.Л., Стойко Ю.М., Мазайшвили К.В. Лазерная хирургия варикозной болезни. «Боргес», 2010. 196 с.
33. Ma Y., Wang Z. L., Sun Z. X., Men B., Shen B. Q. Common TCM syndrome pattern of chronic pelvic pain syndrome relates to plasma substance p and beta-endorphin. // *Zhonghua nan kexue = National journal of andrology*. 2014. Vol. 20, № 4. P. 363–366.
34. Kee Z., Kodji X., Brain S. D. The Role of Calcitonin Gene Related Peptide (CGRP) in Neurogenic Vasodilation and Its Cardioprotective Effects. // *Frontiers in physiology*. 2018. Vol. 9. P. 1249.
35. Gavrilov S.G., Vasilieva G.Y., Vasiliev I.M., Efremova O.I. Calcitonin Gene-Related Peptide and Substance P As Predictors of Venous Pelvic Pain. // *Actanaturae*. 2019. Vol. 11, № 4. P. 88–92.
36. Olson C., Schnatz P.F. Evaluation and Management of Chronic Pelvic Pain in Women. // *J. Clin. Outcomes Manage.* 2007. Vol. 14, № 10. P. 563-574
37. Ignacio E. A., Dua R., Sarin S., Harper A. S., Yim D., Mathur V., Venbrux A. C. Pelvic congestion syndrome: diagnosis and treatment. // *Semin. Intervent. Radiol.* 2008. Vol. 25. P. 361–368.
38. McMurrich J.P. The occurrence of congenital adhesions in the common iliac veins, and their relation to thrombosis of the femoral and iliac veins. // *BMJ*. 1906. Vol. 135. P. 342-346.
39. Ehrich W.E., Krumbhaar E.B. A frequent obstructive anomaly of the mouth of the left common iliac vein. // *Am Heart J*. 1943. Vol. 26. P. 737-750.
40. May R., Thurner J. The cause of the predominantly sinistral occurrence of thrombosis of the pelvic veins. // *Angiology*. 1957. Vol. 8, № 5. P. 419-427.

41. Negus D., Fletcher E.W., Cockett F.B., Thomas M.L. Compression and band formation at the mouth of the left common iliac vein. // *Br. J. Surg.* 1968. Vol. 55, № 5. P. 369-374.
42. Raju S., Neglen P. High prevalence of nonthrombotic iliac vein lesions in chronic venous disease: a permissive role in pathogenicity. // *J. Vasc. Surg.* 2006. Vol. 44. № 1. P. 136-144.
43. Santoshi R., Lakhanpal S., Satwah V., Lakhanpal G., Malone M., Pappas P.J. Iliac vein stenosis is an underdiagnosed cause of pelvic venous insufficiency. // *J. Vasc. Surg. Venous Lymphat. Disord.* 2018. Vol. 6, №2. P. 202-211
44. Гаврилов С.Г., Масленников М.А., Москаленко Е.П., Красавин Г.В. Опыт применения эндоваскулярного стентирования в лечении пациентов с синдромами Мея-Тернера и тазового венозного полнокровия. // *Флебология.* 2019. Т. 13, №3. С. 196-201.
45. Kurklinsky A.K., Rooke T.W. Nutcracker Phenomenon and Nutcracker Syndrome. // *Mayo Clin. Proc.* 2010. Vol. 85, № 6. P. 552–559.
46. Monedero J.L., Ezpeleta S.Z., Perrin M. Management of left renal vein compression in patients presenting left gonadal vein reflux. // *Phlebology.* 2018. Vol. 33, № 7. P. 475-482.
47. Ribeiro F.S., Puech-Leão P., Zerati A.E., Nahas W.C., David-Neto E., De Luccia N. Prevalence of left renal vein compression (nutcracker phenomenon) signs on computed tomography angiography of healthy individuals. // *J. Vasc. Surg. Venous Lymphat. Disord.* 2020. Vol. 8, № 6. P. 1058-1065.
48. Lasry J.L., Coppe G., Balian E., Borie H. Pelvi-perineal venous insufficiency and varicose veins of the lower limbs: duplex Doppler diagnosis and endoluminal treatment in thirty females. // *J. Mal. Vasc.* 2007. Vol. 32, № 1, P. 23-31.
49. Thomas M.L., Fletcher E.W.L., Andress M.R., Cockett F.B. The venous connections of vulvar varices. // *Chin. Radiol.* 1967. Vol. 18. P. 313-317.
50. Greiner M., Gilling-Smith G.L. Leg varices originating from the pelvis: diagnosis and treatment. // *Vascular.* 2007. Vol. 15, № 2. P. 70-78.
51. Fassiadis N. Treatment for pelvic congestion syndrome causing pelvic and vulvar varices. // *Int. Angiol.* 2006. Vol. 25, №1. P. 1-3.
52. Meissner M.H., Khilnani N.M., Labropoulos N., Gasparis A.P., Gibson K., Greiner M., Learman L.A., Atashroo D., Lurie F., Passman M.A., Basile A., Lazarshvilli Z., Lohr J., Kim M.D., Nicolini P.H., Pabon-Ramos W.M., Rosenblatt M. The Symptoms-Varices-Pathophysiology classification of pelvic venous disorders: A report of the American Vein

- & Lymphatic Society International Working Group on Pelvic Venous Disorders. // *J. Vasc. Surg. Venous Lymphat. Disord.* 2021. Vol. 9, № 3. P. 568-584.
53. Gloviczki P., Comerota A.J., Dalsing M.C., Eklof B.G., Gillespie D.L., Gloviczki M.L., Lohr J.M., McLafferty R.B., Meissner M.H., Murad M.H., Padberg F.T., Pappas P.J., Passman M.A., Raffetto J.D., Vasquez M.A., Wakefield T.W. The care of patients with varicose veins and associated chronic venous diseases: clinical practice guidelines of the Society for Vascular Surgery and the American Venous Forum. // *J. Vasc. Surg.* 2011. Vol. 53, № 5 Suppl. P. 2–48.
54. Antignani P.L., Lazarashvili Z., Monedero J.L., Ezpeleta S.Z., Whiteley M.S., Khilnani N.M., Meissner M.H., Wittens C.H., Kurstjens R.L., Belova L., Bokuchava M., Elkashishi W.T., Jeanneret-Gris C., Geroulakos G., Giancesini S., de Graaf R., Krzanowski M., Al Tarazi L., Tessari L., Wikkeling M. Diagnosis and treatment of pelvic congestion syndrome: UIP consensus document. // *Int. Angiol.* 2019. Vol. 38, № 4. P. 265–283.
55. Балашов А.В., Каралкин А.В., Гаврилов С.Г. Клиническая и инструментальная диагностика варикозной болезни вен малого таза. // *Грудная и сердечно-сосудистая хирургия.* 2007. Т. 2. P. 50-55.
56. Гаврилов С.Г., Золотухин И.А., Каралкин А.В., Капранов С.А., Балашов А.В., Максимова М.А., Беляева Е.С. Лучевая диагностика варикозной болезни вен таза. // *Грудная и сердечно-сосудистая хирургия.* 2009. Т. 4. С. 40-45.
57. Beard R.W., Highman J.H., Pearce S., Reginald P.W. Diagnosis of pelvic varicosities in women with chronic pelvic pain. // *Lancet.* 1984. Vol. 2. P. 946-949.
58. Beard R.W., Reginald P.W., Wadsworth J. Clinical features of women with chronic lower abdominal pain and pelvic congestion. // *Br. J. Obstet. Gynaecol.* 1988. Vol. 95, № 2. P. 153–161.
59. Zondervan, K.T., Yudkin, P.L., Vessey, M.P., Jenkinson, C.P., Dawes, M.G., Barlow, D.H., Kennedy, S.H. Chronic pelvic pain in the community—symptoms, investigations, and diagnoses. // *Am J. Obstet. Gynecol.* 2001. Vol. 184, № 6. P. 1149–1155.
60. Daniels J. P., K. S. Khan. Chronic pelvic pain in women. // *BMJ.* 2010. Vol. 341. P. c4834.
61. Champaneria, R., Shah, L., Moss, J., Gupta, J. K., Birch, J., Middleton, L. J., Daniels, J. P. The relationship between pelvic vein incompetence and chronic pelvic pain in women: systematic reviews of diagnosis and treatment effectiveness. // *Health Technol. Assess.* 2016. Vol. 20. P. 1-108.

62. Herrera-Betancourt A.L., Villegas-Echeverri J.D., López-Jaramillo J.D., López-Isanoa J.D., Estrada-Alvarez J.M. Sensitivity and specificity of clinical findings for the diagnosis of pelvic congestion syndrome in women with chronic pelvic pain. // *Phlebology*. 2018. Vol. 33, № 5. P. 303-308.
63. Daniels J.P., Champaneria R., Shah L., Gupta J.K., Birch J., Moss J.G. Effectiveness of Embolization or Sclerotherapy of Pelvic Veins for Reducing Chronic Pelvic Pain: A Systematic Review. // *J. Vasc. Interv. Radiol.* 2016. Vol. 27, № 10. P. 1478–1486.
64. Ascitutto G., Ascitutto K.C., Mumme A., Geier B. Pelvic venous incompetence: reflux patterns and treatment results. // *Eur. J. Vasc. Endovasc. Surg.* 2009. Vol. 38, № 3. P. 381–38.
65. Ахметзянов Р.В., Бредихин Р.А., Гаптраванов А.Г., Фомина Е.Е. Исторические аспекты диагностики и лечения варикозной болезни малого таза. Обзор литературы. // *Амбулаторная хирургия*. 2016. № 1-2. С. 36-43.
66. Gavrilov S.G. Vulvar varicosities: diagnosis, treatment, and prevention. // *Int. J. Womens Health*. 2017. Vol. 28, № 9. P. 463–475.
67. Gavrilov S.G., Vasilyev A.V., Moskalenko Y.P., Mishakina N.Y. Diagnostic value of pelvic venography in female patients with pelvic varicose veins and vulvar varicosities. // *Int Angiol.* 2020. Vol. 39, № 6. P. 452–460.
68. Lima M.F., Lima I.A., Heinrich-Oliveira V. Endovascular treatment of pelvic venous congestion syndrome in a patient with duplication of the inferior vena cava and unusual pelvic venous anatomy: literature review. // *J. Vasc. Bras.* 2020. Vol. 19. P. e20190017.
69. Ball E., Khan K.S., Meads C. Does pelvic venous congestion syndrome exist and can it be treated? // *Acta Obstet. Gynecol. Scand.* 2012. Vol. 91, № 5. P. 255–528.
70. Ахметзянов Р.В., Бредихин Р.А. Клиническая эффективность препарата Детралекс в лечении пациенток с варикозной болезнью вен таза. // *Ангиология и сосудистая хирургия*. 2018. Т. 24, № 2. P. 93–99.
71. Gavrilov S.G., Moskalenko Y.P., Mishakina N.Y., Efremova O.I., Kulikov V.M., Grishenkova A.S. Stratification of pelvic venous reflux in patients with pelvic varicose veins. // *J. Vasc. Surg. Venous Lymphat. Disord.* 2021. Vol. 9, № 6. P. 1417–1424.
72. Van der Vleuten C.J., van Kempen J.A., Schultze-Kool L.J. Embolization to treat pelvic congestion syndrome and vulval varicose veins. // *Int. J. Gynaecol. Obstet.* 2012. Vol. 118, № 3. P. 227–230.
73. Kim H.S., Malhotra A.D., Rowe P.C., Lee J.M., Venbrux A.C. Embolotherapy for pelvic congestion syndrome: long-term results. // *J. Vasc. Interv. Radiol.* 2006. Vol. 17, № 2 Pt 1. P. 289–297.

74. Liddle A.D., Davies A.H. Pelvic congestion syndrome: chronic pelvic pain caused by ovarian and internal iliac varices. // *Phlebology*, 2007. Vol. 22, № 3. P. 100–104.
75. Pyra K., Woźniak S., Drelich-Zbroja A., Wolski A., Jargiełło T. Evaluation of Effectiveness of Embolization in Pelvic Congestion Syndrome with the New Vascular Occlusion Device (ArtVentive EOS™): Preliminary Results. // *Cardiovasc. Intervent Radiol.* 2016. Vol. 39, №8. P. 1122–1127.
76. Van Cleef J.-F. Treatment of vulvar and perineal varicose veins. // *Phlebolympology*, 2011. Vol. 18, № 1. P. 238–243.
77. Cheong Y.C., Smotra G., Williams A.C. Non-surgical interventions for the management of chronic pelvic pain. // *Cochrane Database of Systematic Reviews*. 2014. Vol. 5, № 3. P. CD008797.
78. Yetkin E., Ozturk S., Cuglan B., Turhan H. Symptoms in Dilating Venous Disease. // *Curr. Cardiol. Rev.* 2020. Vol. 16, № 3. P. 64–172.
79. Гаврилов С.Г., Кириенко А.И. Варикозная болезнь таза. М: Планида, 2015. 104 р.
80. Ascitutto G. Pelvic vein incompetence: a review of diagnosis and treatment. // *Phlebolympology*. 2012. Vol. 19, № 2. P. 84–90.
81. Савельев В.С., Гологорский В.А., Кириенко А.И. Флебология: Руководство для врачей. М.: Медицина, 2001. 664 р.
82. Correa M.P., Bianchini L., Saleh J.N., Noel R.S., Bajerski J.C. Pelvic congestion syndrome and embolization of pelvic varicose veins. // *J. Vasc. Bras.* 2019. Vol. 18. P. e20190061.
83. Greiner M., Dadon M., Lemasle P., Cluzel P. How does the pathophysiology influence the treatment of pelvic congestion syndrome and is the result long-lasting? // *Phlebology*. 2012. Vol. 27, № 1 Suppl 1. P. 58–64.
84. Scultetus A.H., Villavicencio J.L., Gillespie D.L., Kao T.C., Rich N.M. The pelvic venous syndromes: analysis of our experience with 57 patients. // *J. Vasc. Surg.* 2002. Vol. 36, № 5. P. 881–888.
85. Adams J., Reginald P.W., Franks S., Wadsworth J., Beard R.W. Uterine size and endometrial thickness and the significance of cystic ovaries in women with pelvic pain due to congestion. // *Br. J. Obstet. Gynaecol.* 1990. Vol. 97, № 7. P. 583–587.
86. Ахметзянов Р.В., Бредихин Р.А., Фомина Е.Е. Оценка качества жизни у пациенток с варикозной болезнью таза. // *Флебология*. 2019. Т. 13, № 2. С.133-139.
87. Stones R.W. Pelvic vascular congestion - half a century later. // *Clin. Obstet. Gynecol.* 2003. Vol. 46, № 4. P. 831–836.

88. Williams R.E., Hartmann K.E., Steege J.F. Documenting the current definitions of chronic pelvic pain: implications for research. // *Obstet. Gynecol.* 2004. Vol. 103, № 4. P. 686–691.
89. Steege J.F., Siedhoff M.T. Chronic pelvic pain. // *Obstet. Gynecol.* 2014. Vol. 124, № 3. P. 616–629.
90. Durham J.D., Machan L. Pelvic congestion syndrome. // *Semin. Intervent. Radiol.* 2013. Vol. 30, № 4. P. 372–380.
91. Rane N., Leyon J.J., Littlehales T., Ganeshan A., Crowe P., Uberoi R. Pelvic congestion syndrome. // *Curr. Probl. Diagn. Radiol.* 2013. Vol. 42, № 4. P. 135–140.
92. Соколов А.А. Варикозная болезнь малого таза. // *Акушерство и гинекология.* 2008. Т. 1, № 5. С. 15–18.
93. Akhmetzianov R.V., Bredikhin R.A. Clinical Efficacy of Conservative Treatment with Micronized Purified Flavonoid Fraction in Female Patients with Pelvic Congestion Syndrome. // *Pain Ther.* 2021. Vol. 10, № 2. P. 1567-1578.
94. Sutanto S.A., Tan M., Onida S., Davies A.H. A systematic review on isolated coil embolization for pelvic venous reflux. // *J. Vasc. Surg. Venous Lymphat. Disord.* 2022. Vol. 10, № 1. P. 224-232.
95. Menkiszak J. Pain in the lumbosacral region in pelvic congestion syndrome in women working under conditions of limited motor activity. // *Ann. Acad. Med. Stetin.* 1989. Vol. 35. P. 167–178.
96. Black C.M., Thorpe K., Venrbux A., Kim H.S., Millward S.F., Clark T.W., Kundu, S., Martin, L.G., Sacks, D., York, J., Cardella, J. F. Research reporting standards for endovascular treatment of pelvic venous insufficiency. // *J. Vasc. Interv. Radiol.* 2010. Vol. 21, № 6. P. 796–803.
97. Waldinger M.D., Venema P.L., van Gils A.P., Schweitzer D.H. New insights into restless genital syndrome: static mechanical hyperesthesia and neuropathy of the nervus dorsalis clitoridis. // *J. Sex. Med.* 2009. Vol. 6, № 10. P. 27781–27787.
98. Liu J., Han L., Han X. The Effect of a Subsequent Pregnancy After Ovarian Vein Embolization in Patients with Infertility Caused by Pelvic Congestion Syndrome. // *Acad. Radiol.* 2019. Vol. 26, № 10. P. 1373–1377.
99. Lopez A.J. Female pelvic vein embolization: indications, techniques, and outcomes. // *Cardiovasc. Interv. Radiol.* 2015. Vol. 38, № 4. P. 806–820.
100. Sharma D., Dahiya K., Duhan N., Bansal R. Diagnostic laparoscopy in chronic pelvic pain. // *Arch. Gynecol. Obstet.* 2011. Vol. 283, № 2. P. 295–297.

101. Hackl H., Lindström B., Orstam S., Palm O., Stafnes H. Pelvic pain syndrome in women – a psychiatric-gynaecological study. // *Wien Klin. Wochenschr.* 1980. Vol. 92, № 7. P. 252–255.
102. Soysal M.E., Soysal S., Vicdan K., Ozer S. A randomized controlled trial of goserelin and medroxyprogesterone acetate in the treatment of pelvic congestion. // *Hum. Reprod.* 2001. Vol. 16, № 5, P. 931–939.
103. Gozzo C., Giambelluca D., Cannella R., Caruana G., Jukna A., Picone D., Midiri M., Salvaggio G. CT imaging findings of abdominopelvic vascular compression syndromes: what the radiologist needs to know. // *Insights. Imaging.* 2020. Vol. 17, № 1. P. 48.
104. Orczyk K., Wysiadcki G., Majos A., Stefańczyk L., Topol M., Polgaj M. What Each Clinical Anatomist Has to Know about Left Renal Vein Entrapment Syndrome (Nutcracker Syndrome): A Review of the Most Important Findings. // *Biomed. Res. Int.* 2017. Vol. 2017. P. 1746570.
105. Scholbach T. From the nutcracker-phenomenon of the left renal vein to the midline congestion syndrome as a cause of migraine, headache, back and abdominal pain and functional disorders of pelvic organs. // *Med. Hypotheses.* 2007. Vol. 68, № 6. P. 1318-1327.
106. Frantz P., Jardin A., Aboulker J., Kuss R. Responsibility of the left renal vein and inferior vena cava in certain cases of myelitis and syringomyelia. Value of ligation of the venousreno-spinal trunk. Apropos of 30 cases. // *Ann. Urol. (Paris).* 1986. Vol. 20, № 2. P. 137.
107. Paksoy Y., Gormus N. Epidural venous plexus enlargements presenting with radiculopathy and back pain in patients with inferior vena cava obstruction or occlusion. // *Spine.* 2004. Vol. 29, № 21. P. 2419.
108. Hartung O., Loundou A.D, Barthelemy P, Arnoux D, Boufi M, Alimi Y.S. Endovascular management of chronic disabling ilio-caval obstructive lesions: long-term results. // *Eur J Vasc. Endovasc. Surg.* 2009. Vol. 38, № 1. P. 118-124.
109. Seager M.J., Busuttill A., Dharmarajah B., Davies A.H. Editor's choice - a systematic review of endovenous stenting in chronic venous disease secondary to iliac vein obstruction. // *Eur. J. Vasc. Endovasc. Surg.* 2016. Vol. 51, № 1. P. 100-120.
110. Nazzal M., El-Fedaly M., Kazan V., Qu W., Renno A. W., Al-Natour M., Abbas J. Incidence and clinical significance of iliac vein compression. // *Vascular.* 2015. Vol. 23, № 4. P. 337-343.

111. Jayaraj A., Buck W., Knight A., Johns B., Raju S. Impact of degree of stenosis in May-Thurner syndrome on iliac vein stenting. // *J. Vasc. Surg. Venous Lymphat. Disord.* 2019. Vol. 7, № 2. P. 195-202.
112. Jayaraj A., Powell T., Raju S. Utility of the 50% stenosis criterion for patients undergoing stenting for chronic iliofemoral venous obstruction. // *J. Vasc. Surg. Venous Lymphat. Disord.* 2021. Vol. 9, № 6. P. 1408-1415.
113. Daugherty S.F., Gillespie D.L. Venous angioplasty and stenting improve pelvic congestion syndrome caused by venous outflow obstruction. // *J. Vasc. Surg. Venous Lymphat. Disord.* 2015. Vol. 3, № 3. P. 283–289.
114. Lakhanpal G., Kennedy R., Lakhanpal S., Sulakvelidze L., Pappas P.J. Pelvic venous insufficiency secondary to iliac vein stenosis and ovarian vein reflux treated with iliac vein stenting alone. // *J. Vasc. Surg. Venous Lymphat. Disord.* 2021. Vol. 9, № 5. P. 1193-1198.
115. Kibbe M.R., Ujiki M., Goodwin A.L., Eskandari M., Yao J., Matsumura J. Iliac vein compression in an asymptomatic patient population. // *J. Vasc. Surg.* 2004. Vol. 39, № 5. P. 937-943.
116. Cheng L., Zhao H., Zhang F.X. Iliac Vein Compression Syndrome in an Asymptomatic Patient Population: A Prospective Study. // *Chin. Med. J. (Engl).* 2017. Vol. 130, № 11. P. 1269-1275.
117. Гаврилов С.Г., Темирболатов М.Д. Варикозные вены малого таза как причина вульварного варикоза и варикозной болезни нижних конечностей. // *Ангиология и сосудистая хирургия*, 2017. Т. 23, № 4. С. 171–180.
118. Гаврилов С.Г., Можаровский К.В., Савинкова К.Ю. Пельвиоперинеальный рефлюкс: причины возникновения, методы диагностики и лечения. // *Флебология*, 2018. Т. 12, № 2. С. 82-90.
119. Gavrilov S.G., Lebedev I.S. Is the Endovascular Embolization of Tributaries of the Internal Iliac Veins Essential in the Treatment of Isolated Pelvic-Perineal Reflux? // *Curr. Med. Res. Opin.* 2019. Vol. 35, № 1. P. 27–31.
120. Whiteley M.S., Lewis-Shiell C., Bishop S.I., Davis E.L., Fernandez-Hart T.J., Diwakar P., Beckett D. Pelvic vein embolisation of gonadal and internal iliac veins can be performed safely and with good technical results in an ambulatory vein clinic, under local anaesthetic alone – Results from two years' experience. // *Phlebology*, 2018. Vol. 33, № 8. P. 575–579.
121. Maturen K.E., Akin E.A., Dassel M., Deshmukh S.P., Dudiak K.M., Henrichsen T.L., Learman L. A., Oliver E. R., Poder L., Sadowski E. A., Vargas H. A., Weber T. M.,

- Winter T., Glanc, P. ACR Appropriateness Criteria Postmenopausal Subacute or Chronic Pelvic Pain. Expert Panel on Women's Imaging. // J. Am Coll. Radiol. 2018. Vol. 15, № 11S. P. 365–372.
122. Kies D.D., Kim H.S. Pelvic congestion syndrome: a review of current diagnostic and minimally invasive treatment modalities. // Phlebology. 2012. Vol. 27 № Suppl 1. P. 2752–2757.
123. Craig O., Hobbs J.T. Vulval phlebography in the pelvic congestion syndrome. // Clin. Radiol 1975. Vol. 26, № 4. P. 517-25.
124. Handbook of Venous and Lymphatic Disorders: Guidelines of the American Venous Forum. 4th ed. / ed. Gloviczki P, CRC Press. 2017. 866p.
125. Creton D., Hennequin L., Kohler F., Allaert F.A. Embolisation of symptomatic pelvic veins in women presenting with non-saphenous varicose veins of pelvic origin - three-year follow-up. // Eur. J. Vasc. Endovasc. Surg. 2007. Vol. 34, № 1. P. 112–117.
126. Hartung O. Embolization is essential in the treatment of leg varicosities due to pelvic venous insufficiency. // Phlebology. 2015. Vol. 30, № 1 Suppl. P. 81–85.
127. Geier B., Barbera L., Mumme A., Köster O., Marpea B., Kaminsky C., Ascitutto G. Reflux patterns in the ovarian and hypogastric veins in patients with varicose veins and signs of pelvic venous incompetence. // Chir. Ital. 2007. Vol. 59, № 4. P. 481–488.
128. Stones R.W., Thomas D.C., Beard R.W. Suprasensitivity to calcitonin gene-related peptide but not vasoactive intestinal peptide in women with chronic pelvic pain. // Clin. Auton. Res. 1992. Vol. 2, № 5. P. 343-348,
129. Pietrzycka A., Kózka M., Urbanek T., Stpniewsk M., Kucharzewski M. Effect of Micronized Purified Flavonoid Fraction Therapy on Endothelin-1 and TNF- α Levels in Relation to Antioxidant Enzyme Balance in the Peripheral Blood of Women with Varicose Veins. // Curr. Vasc. Pharmacol. 2015. Vol. 13, № 6. P. 801-808
130. Гус А.И., Семендяев А.А., Ступин Д.А., Бачурина С.М., Черепанова М.А. Значение перекисного окисления липидов в развитии варикозной болезни вен малого таза у женщин. // Сибирский медицинский журнал. 2015. № 2. С. 122–125.
131. Park J.H., Lee G.H., Lee S.M., Eisenhut M., Kronbichler A., Lee K.H., Shin J.I. Posterior nutcracker syndrome – a systematic review. // Vasa. 2018 Vol. 47, № 1. P. 23–29.
132. Ohngemach D.J., Esterson Y.B., Rahman N., Noor A., Pellerito J.S. Unexpected findings during evaluation of acute pelvic pain with transvaginal sonography. // J. Ultrasound Med. 2016. Vol. 35, №12. P. 2687-2696.

133. Malgor R.D., Adrahtas D., Spentzouris G., Gasparis A.P., Tassiopoulos A.K., Labropoulos N. The role of duplex ultrasound in the workup of pelvic congestion syndrome. // *J Vasc Surg Venous Lymphat Disord*. 2014. Vol. 2, №1. P. 34-38.
134. Ganeshan A., Upponi S., Hon L.Q., Uthappa M.C., Warakaulle D.R., Uberoi R. Chronic pelvic pain due to pelvic congestion syndrome: The role of diagnostic and interventional radiology. // *Cardiovasc Intervent Radiol*. 2007. Vol. 30, № 6. P. 1105-1111.
135. Бредихин Р.А., Игнатъев И.М., Фомина Е.Е., Володюхин М.Ю., Гаптраванов А.Г., Михайлов М.К. Диагностика и лечение варикозной болезни вен малого таза. // *Ангиол. и сосуд. хир.* 2012. Т. 18, №1. С. 63-69.
136. Jin K.N., Lee W., Jae H.J., Yin Y.H., Chung J.W., Park J.H. Venous reflux from the pelvis and vulvoperineal region as a possible cause of lower extremity varicose veins: Diagnosis with computed tomographic and ultrasonographic findings. // *Journal of Computer Assisted Tomography*. 2009. Vol. 33, №5. P. 763–769.
137. Metzger P.B., Rossi F.H., Kambara A.M., Izukawa N.M., Saleh M.H., Pinto I.M., Amorim J.E., Thorpe P.E. Criteria for detecting significant chronic iliac venous obstructions with duplex ultrasound. // *J. Vasc. Surg. Venous Lymphat. Disord*. 2016. Vol. 4, № 1. P. 18-27.
138. Фомина Е.Е., Ахметзянов Р.В., Тухбазтуллин М.Г. Методология ультразвукового исследования при варикозной болезни вен таза. // *Практическая медицина*. 2016. Т. 9, № 101. С. 53–58
139. Kessenich C.R., Coyne J.P. Using transvaginal ultrasound to determine the cause of chronic pelvic pain. // *Nurse Practitioner*. 2017. Vol. 42, №5. P. 10–11.
140. White A.M., Holdstock J.M. Ultrasound assessment of pelvic venous reflux. // *Indian J. Vasc. Endovasc. Surg*. 2018. Vol. 5. P. 234-43.
141. Szary C., Wilczko J., Zawadzki M., Grzela T. Hemodynamic and radiological classification of ovarian veins system insufficiency. // *J. Clin. Med*. 2021. Vol. 10, № 4. P. 646.
142. Brown C.L., Rizer M., Alexander R., Beasley R. Pelvic congestion syndrome: review of treatment success. // *Semin. Intervent. Radiol*. 2018. Vol. 35, №1. P. 35-40.
143. Damani N., Wilson S.R. Nongynecologic applications of transvaginal US. // *Radiographics*. 1999. Vol. 19. P. S179-200.
144. Villalba L., Larkin T.A. Transabdominal duplex ultrasound and intravascular ultrasound planimetry measures of common iliac vein stenosis are significantly correlated in a symptomatic population. // *J. Vasc. Surg. Venous Lymphat. Disord*. 2021. Vol. 9, №5. P. 1273–1281.

145. Kim S.H. Doppler US and CT diagnosis of nutcracker syndrome. // *Korean Journal of Radiology*. 2019. Vol. 20, №12. P. 1627–1637.
146. Gulleroglu K., Gulleroglu B., Baskin E. Nutcracker syndrome. // *World J. Nephrol.* 2014. Vol. 3, № 4. P. 277-281.
147. Bai Y., Bo F., Ma W., Xu H., Liu D. Effect of Interventional Therapy on Iliac Venous Compression Syndrome Evaluated and Diagnosed by Artificial Intelligence Algorithm-Based Ultrasound Images. // *J. Healthc. Eng.* 2021. Vol. 2021. P. 5755671.
148. Giacchetto C., Caruso G., Cotroneo G.B., Cammisuli F., Catizone F., Marincolo F. Ovarian varicocele: Ultrasonic and phlebographic evaluation. // *Journal of Clinical Ultrasound*. 1990. Vol. 18, № 7. P. 551–555.
149. Hansrani V., Dhorat Z., McCollum C.N. Diagnosing of pelvic vein incompetence using minimally invasive ultrasound techniques. // *Vascular*. 2017. Vol. 25, № 3. P. 253–259.
150. Topper S.R., Winokur R.S. Imaging of Pelvic Venous Disorders (PeVD); Should Every Patient Get an MRI? // *Tech. Vasc. Interv. Radiol.* 2021. Vol. 24, № 1. P. 100731.
151. White J. V. Moving toward more appropriate care for women with pelvic, labial, or perineal venous disease. // *J. Vasc. Surg. Venous Lymphat. Disord.* 2017. Vol. 5, № 4. P. 475–476.
152. Gutvirtz G., Imterat M., Weintraub A.Y. Pelvic congestion syndrome: a current review. // *Pelviperrineology*. 2018. Vol. 37. P. 14–16.
153. Labropoulos N., Jasinski P.T., Adrahtas D., Gasparis A.P., Meissner M.H. A standardized ultrasound approach to pelvic congestion syndrome. // *Phlebology*. 2017. Vol. 32, № 9. P. 608–619.
154. Farina R., Foti P.V., Conti A., Iannace F.A., Pennisi I., Fanzone L., Inì C., Libra F., Vacirca F., Failla G., Baldanza D., Palmucci S., Santonocito S., Basile A. The role of ultrasound imaging in vascular compression syndromes. // *Ultrasound Journal*. 2021. Vol. 13, №1. P. 4.
155. Amin T.N., Wong M., Foo X., Pointer S.L., Goodhart V., Jurkovic D. The effect of pelvic pathology on uterine vein diameters. // *Ultrasound Journal*. 2021. Vol. 13, № 1. P. 7.
156. Whiteley M.S., Dos Santos S.J., Harrison C.C., Holdstock J.M., Lopez A.J. Transvaginal duplex ultrasonography appears to be the gold standard investigation for the haemodynamic evaluation of pelvic venous reflux in the ovarian and internal iliac veins in women. // *Phlebology*. 2015. Vol. 30, № 10. P. 706–713.

157. Steenbeek M.P., van der Vleuten C.J.M., Schultze Kool L.J., Nieboer T.E. Noninvasive diagnostic tools for pelvic congestion syndrome: a systematic review. // *Acta Obstet Gynecol Scand.* 2018. Vol. 97, № 7. P. 776–786.
158. Campbell D., Halligan S., Bartram C.I., Rogers V., Hollings N., Kingston K., Sahdev A., Beard R.W. Transvaginal power doppler ultrasound in pelvic congestion: A prospective comparison with transuterine venography. // *Acta Radiologica.* 2003. Vol. 44, № 3. P. 269–274.
159. Bookwalter C.A., Vanburen W.M., Neisen M.J., Bjarnason H. Imaging appearance and nonsurgical management of pelvic venous congestion syndrome. // *Radiographics.* 2019. Vol. 39, № 2. P. 596–608.
160. Basile A., Failla G., Gozzo C. Pelvic Congestion Syndrome. // *Semin Ultrasound CT MR.* 2021. Vol. 42, № 1. P. 3–12.
161. Куликов В.П., Кирсанов Р.И., Засорин С.В., Шульгина Л.Э., Дическул М.Л., Беспалов А.Г., Хорев Н.Г., Субботин Ю.Г. Стандарты дуплексного сканирования сосудов. // Барнаул: Изд-во ГБОУ ВПО «Алтайский государственный медицинский университет», 2012. 71 p.
162. Nahas H., Au J.S., Ishii T., Yiu B.Y.S., Chee A.J.Y., Yu A.C.H. A Deep Learning Approach to Resolve Aliasing Artifacts in Ultrasound Color Flow Imaging. // *IEEE Trans. Ultrason. Ferroelectr. Freq. Control.* 2020. Vol. 67, № 12. P. 2615–2628.
163. Tropeano G., Di Stasi C., Amoroso S., Cina A., Scambia G. Ovarian vein incompetence: a potential cause of chronic pelvic pain in women. // *Eur. J. Obstet. Gynecol. Reprod. Biol.* 2008. Vol. 139, № 2. P. 215–221.
164. de Macedo G.L., dos Santos M.A., Sarris A.B., Gomes R.Z. Diagnosis and treatment of the nutcracker syndrome: A review of the last 10 years. // *J. Vasc. Bras.* 2018. Vol. 17, № 3. P. 220–228.
165. Cardarelli-Leite L., Velloni F.G., Salvadori P.S., Lemos M.D., D'Ippolito G. Abdominal vascular syndromes: characteristic imaging findings. // *Radiologia Brasileira.* 2016. Vol. 49, № 4. P. 257–263.
166. Butros S.R., Liu R., Oliveira G.R., Ganguli S., Kalva S. Venous compression syndromes: Clinical features, imaging findings and management. // *Br. J. Radiol.* 2013. Vol. 86, № 1030. P. 20130284.
167. Takebayashi S., Ueki T., Ikeda N., Fujikawa A. Diagnosis of the nutcracker syndrome with color Doppler sonography: correlation with flow patterns on retrograde left renal venography. // *AJR Am J. Roentgenol.* 1999. Vol. 172, № 1. P. 39–43.

168. Park S.J., Ko Y.T. Diagnosis of Pelvic Congestion Syndrome Using Transabdominal and Transvaginal Sonography. // *AJR Am J. Roentgenol.* 2004. Vol. 182, № 3. P. 683-688.
169. Scultetus A.H., Villavicencio J.L., Gillespie D.L. The nutcracker syndrome: Its role in the pelvic venous disorders. // *J. Vasc. Surg.* 2001. Vol. 34, № 5. P. 812-819.
170. Nicholson T., Basile A. Pelvic Congestion Syndrome, Who Should We Treat and How? // *Tech. Vasc. Interv. Radiol.* 2006. Vol. 9, № 1. P. 19-23.
171. Гаврилов С.Г., Сажин А.В., Красавин Г.В., Москаленко Е.П., Мишакина Н.Ю. Сравнительный анализ эффективности и безопасности эндоваскулярных и эндоскопических вмешательств на гонадных венах в лечении синдрома тазового венозного полнокровия. // *Флебология.* 2020. Т. 14, № 3. С. 175-183.
172. Гаврилов С.Г., Красавин Г.В., Мишакина Н.Ю., Кирсанов К.В. Постэмболизационный синдром после эндоваскулярных вмешательств на гонадных венах. // *Флебология.* 2020. Т. 14, № 3. С. 214-220.
173. Labropoulos N., Borge M., Pierce K., Pappas P.J. Criteria for defining significant central vein stenosis with duplex ultrasound. // *J. Vasc. Surg.* 2007. Vol. 46, № 1. P. 101-107.
174. Mousa A.Y., AbuRahma A.F. May - Thurner syndrome: Update and review. // *Ann. Vasc. Surg.* 2013. Vol. 27, № 7. P. 984-995.
175. Brinegar K.N., Sheth R.A., Khademhosseini A., Bautista J., Oklu R. Iliac vein compression syndrome: Clinical, imaging and pathologic findings. // *World J Radiol.* 2015. Vol. 7, № 11. P. 375-381.
176. Oğuzkurt L., Özkan U., Tercan F., Koç Z. Ultrasonographic diagnosis of iliac vein compression (May-Thurner) syndrome. // *Diagn. Interv. Radiol.* 2007. Vol. 13, № 3. P. 152-155.
177. Narese D., Bracale U.M., Vitale G., Porcellini M., Midiri M., Bracale G. What the young physician should know about May-Thurner syndrome. // *Transl. Med. UniSa.* 2016. Vol. 12. P. 19-28.
178. Poyyamoli S., Mehta P., Cherian M., Patil S.B., Kalva S., Salazar G. May-Thurner syndrome. // *Cardiovasc. Diagn. Ther.* 2021. Vol. 11, № 5. P. 1104-1111.
179. Engelhorn A.L.D.V., Lima L. de B., Werka M.J.S., Engelhorn A.V.V., Bombardelli D.A.R., da Silva L.D.O., Barbosa G.S., Engelhorn C.A. Left common iliac vein compression identified by vascular ultrasonography in asymptomatic women: Does standing position influence diagnosis? // *J. Vasc. Bras.* 2021. Vol. 20. P. e20200188.
180. Zucker E.J., Ganguli S., Ghoshhajra B.B., Gupta R., Prabhakar A.M. Imaging of venous compression syndromes. // *Cardiovasc. Diagn. Ther.* 2016. Vol. 6, № 6. P. 519-532.

181. Fereydooni A, Stern JR. Contemporary treatment of May-Thurner Syndrome. // *J Cardiovasc Surg (Torino)*. 2021. Vol. 62, № 5. P. 447-455.
182. Shebel N.D., Whalen C.C. Diagnosis and management of iliac vein compression syndrome. // *J. Vasc. Nurs.* 2005. Vol. 23, № 1. P. 10-17.
183. Radaideh Q., Patel N.M., Shammass N.W. Iliac vein compression: Epidemiology, diagnosis and treatment. // *Vasc. Health Risk Manag.* 2019. Vol. 15. P. 115-122.
184. Pont B. Du., Verbist J., Van Den Eynde W., Peeters P. Right-sided Cockett's syndrome. // *Acta Chir. Belg.* 2016. Vol. 116, № 2. P. 114-118.
185. Cockett F.B., Thomas M.L. The iliac compression syndrome. // *Br J Surg.* 1965. Vol. 52, № 10. P. 816–821.
186. Aurshina A., Kheyson B., Eisenberg J., Hingorani A., Ganelin A., Ascher E., Iadgarova E., Marks N. Clinical correlation of anatomical location of non-thrombotic iliac vein lesion. // *Vascular.* 2017. Vol. 25, № 4. P. 359–363.
187. DePietro D.M., Carlon T., Trerotola S.O., Sudheendra D. Endovascular Treatment of an Anatomically Complex Iliac Lesion and a Review of Variant Iliac Venous Anatomy. // *J. Vasc. Interv. Radiol.* 2020. Vol. 31, № 2. P. 260-264.
188. Alduk A.M., O'Sullivan G. CT Venography: Technique and Indication. // *Endovasc. Today.* 2018. Vol. 17, № 7. P. 60-62.
189. Awad A.S., Taha M.M.M., Manaf M.H.A, Gad MMM, Mashhour SN. Role of multi-detector CT venography in evaluation of pelvic congestion syndrome. // *Egypt J. Radiol. Nucl. Med.* 2020. Vol. 51, № 1. P. 159.
190. Osman A.M., Mordi A., Khattab R. Female pelvic congestion syndrome: how can CT and MRI help in the management decision? // *Br. J. Radiol.* 2021. Vol. 94. P. 20200881.
191. Silickas J., Black S.A., Phinikaridou A., Gwozdz A.M., Smith A., Saha P. Use of Computed Tomography and Magnetic Resonance Imaging in Central Venous Disease. // *Methodist DeBakey Cardiovasc. J.* 2018. Vol. 14, № 3. P. 188–195.
192. Sloves J.M. Venous Diagnostic Tools. *Atlas of Endovascular Venous Surgery.* // Elsevier, 2019. P. 63–119.
193. Hamabe A., Harino T., Ogino T., Tanida T., Noura S., Morita S., Dono K. Analysis of anatomical variations of intrapelvic vessels for advanced pelvic surgery. // *BMC Surg.* 2020. Vol. 20, № 1. P. 47.
194. Nisenblat V., Prentice L., Bossuyt P.M., Farquhar C., Hull M.L., Johnson N. Combination of the non-invasive tests for the diagnosis of endometriosis. // *Cochrane Database Syst. Rev.* 2016. Vol. 7, № 7. P. CD012281.
195. Государственный реестр лекарственных средств. [Electronic resource].

196. Lugo-Fagundo C., Nance J.W., Johnson P.T., Fishman E.K. May-Thurner syndrome: MDCT findings and clinical correlates. // *Abdom. Radiol. (NY)*. 2016. Vol. 41, № 10. P. 2026-2030.
197. Granata A., Distefano G., Sturiale A., Figuera M., Foti P. V., Palmucci S., Basile A. From Nutcracker Phenomenon to Nutcracker Syndrome: A Pictorial Review. // *Diagnostics*. 2021. Vol. 11, № 1. P. 101.
198. Ahmed K., Sampath R., Khan M.S. Current trends in the diagnosis and management of renal nutcracker syndrome: a review. // *Eur. J. Vasc. Endovasc. Surg.* 2006. Vol. 31, № 4. P. 410-416.
199. Kodali N., Veytsman I., Martyr S., Lu K. Diagnosis and management of ovarian vein thrombosis in a healthy individual: a case report and a literature review. // *J. Thromb. Haemost.* 2017. Vol. 15, № 2. P. 242-245.
200. Kalra M., Gloviczki P. Nutcracker Syndrome. *Atlas of Endovascular Venous Surgery*. // Elsevier, 2019. P. 601–618.
201. Morita S., Higuchi M., Saito N., Mitsuhashi N. Pelvic venous variations in patients with congenital inferior vena cava anomalies: classification with computed tomography. // *Acta Radiol.* 2007. Vol. 48, № 9. P. 974-979.
202. Zhu J., Zhang L., Yang Z., Zhou H., Tang G. Classification of the renal vein variations: a study with multidetector computed tomography. // *Surgical and radiologic. anatomy: SRA*. 2015. Vol. 37, № 6. P. 667–675.
203. Umeoka S., Koyama T., Togashi K., Kobayashi H., Akuta K. Vascular dilatation in the pelvis: identification with CT and MR imaging. // *Radiographics*. 2004. Vol. 24, № 1. P. 193-208.
204. Kim K.W., Cho J.Y., Kim S.H., Yoon J.H., Kim D.S., Chung J.W., Park J.H. Diagnostic value of computed tomographic findings of nutcracker syndrome: correlation with renal venography and renocaval pressure gradients. // *Eur. J. Radiol.* 2011. Vol. 80, № 3. P. 648-654.
205. Arnoldussen C.W., de Wolf M.A., Wittens C.H. Diagnostic imaging of pelvic congestive syndrome. // *Phlebology*. 2015. Vol. 30, № 1 Suppl. P. 67-72.
206. Hangge P.T., Gupta N., Khurana A., Quencer K.B., Albadawi H., Alzubaidi S.J., Knuttinen M.G., Naidu S.G., Oklu R. Degree of Left Renal Vein Compression Predicts Nutcracker Syndrome. // *Journal of clinical medicine*. 2018. Vol. 7, № 5. P. 107.
207. Saleem T., Raju S. Comparison of intravascular ultrasound and multidimensional contrast imaging modalities for characterization of chronic occlusive iliofemoral venous disease:

- A systematic review. // *J. Vasc. Surg. Venous Lymphat. Disord.* 2021. Vol. 9, № 6. P. 1545-1556.
208. Liu P., Peng J., Zheng L., Lu H., Yu W., Jiang X., Zhang L., Song H., Zhao Z. Application of computed tomography venography in the diagnosis and severity assessment of iliac vein compression syndrome: A retrospective study. // *Medicine (Baltimore)*. 2018. Vol. 97. P. e12002.
209. Liu Z, Gao N, Shen L, et al. Endovascular treatment for symptomatic iliac vein compression syndrome: a prospective consecutive series of 48 patients. // *Ann. Vasc. Surg.* 2014. Vol. 28, № 3. P. 695-704.
210. Lamba R., Tanner D.T., Sekhon S., McGahan J.P., Corwin M.T., Lall C.G. Multidetector CT of vascular compression syndromes in the abdomen and pelvis. // *Radiographics*. 2014. Vol. 34, № 1. P. 93-115.
211. Ou-Yang L., Lu G.M. Underlying Anatomy and Typing Diagnosis of May-Thurner Syndrome and Clinical Significance: An Observation Based on CT. // *Spine (Phila Pa 1976)*. 2016. Vol. 41, № 21. P. 1284-1291.
212. Jeon U.B., Chung J.W., Jae H.J., Kim H.C., Kim S.J., Ha J., Park J.H. May-Thurner syndrome complicated by acute iliofemoral vein thrombosis: helical CT venography for evaluation of long-term stent patency and changes in the iliac vein. // *AJR Am J. Roentgenol.* 2010. Vol. 195, № 3. P. 751-757.
213. Corrêa M.P., Bianchini L., Saleh J.N., Noel R.S., Bajerski J.C. Pelvic congestion syndrome and embolization of pelvic varicose veins. // *J. Vasc. Bras.* 2019. Vol. 18. P. e20190061.
214. Corrêa M.P., Kurtz G.S., Bianchini L, et al. Prevalence of left iliac vein compression on computed tomography scans from a population. // *J. Vasc. Bras.* 2020. Vol. 19. P. e20190060.
215. Knuttinen M.G., Naidu S., Oklu R., Kriegshauser, S., Eversman, W., Rotellini, L., Thorpe, P.E. May-Thurner: diagnosis and endovascular management. // *Cardiovasc. Diagn. Ther.* 2017, Vol. 7, № 3 Suppl. P. 159S -164S.
216. Chung J.W., Yoon C.J., Jung S.I., Kim, H.C., Lee W., Kim Y.I., Jae H.J., Park J.H. Acute iliofemoral deep vein thrombosis: evaluation of underlying anatomic abnormalities by spiral CT venography. // *J. Vasc. Interv. Radiol.* 2004. Vol. 15, № 3. P. 249-256.
217. Freedman J., Ganeshan A., Crowe P.M. Pelvic congestion syndrome: the role of interventional radiology in the treatment of chronic pelvic pain. // *Postgrad Med. J.* 2010, Vol. 86. P. 704-710.

218. Meissner M.H., Gloviczki P. Pelvic Venous Disorders. Atlas of Endovascular Venous Surgery. // Elsevier, 2019. P. 567–599.
219. Tokue H., Aoki J., Tsushima Y., Endo K. Characteristic of computed tomography and magnetic resonance imaging finding of thrombosed varices of the round ligament of the uterus: a case report. // J. Comput. Assist. Tomogr. 2008. Vol. 32, № 4. P. 559-561.
220. Гаврилов С. Г., Шиповский В. Н., Каралкин А. В., Сорокваша И. Н., Янина А. М. Хирургическое лечение рецидива варикозной болезни вен таза. // Флебология. 2011. Т. 5, № 4. С. 15-20.
221. Brazeau N.F., Harvey H.B., Pinto E.G., Deipolyi A., Hesketh R.L., Oklu R. May-Thurner syndrome: diagnosis and management. // Vasa. 2013. Vol. 42, № 2. P. 96-105.
222. Massenburg B.B., Himel H.N., Blue R.C., Marin M.L., Faries P.L., Ting W. Magnetic Resonance Imaging in Proximal Venous Outflow Obstruction. // Ann. Vasc. Surg. 2015. Vol. 29, № 8. P. 1619-1624.
223. Costa L.M.G., Tachibana A., Magao F.D.S, Wolosker N., Baroni R.H. Magnetic Resonance Imaging Evaluation of Left Common Iliac Vein Compression in Patients With and Without Symptoms of Venous Disease. // Circ. J. 2020. Vol. 84, № 5. P. 763-768.
224. McDermott S., Oliveira G., Ergül E., Brazeau N., Wicky S., Oklu R. May-Thurner syndrome: can it be diagnosed by a single MR venography study? // Diagn. Interv. Radiol. 2013. Vol. 19, № 1. P. 44-48.
225. Dick EA., Burnett C., Anstee A., Hamady M., Black D., Gedroyc WM. Time-resolved imaging of contrast kinetics three-dimensional (3D) magnetic resonance venography in patients with pelvic congestion syndrome. // Br. J. Radiol. 2010. Vol. 83, № 994. P. 882-887.
226. Yang D.M., Kim H.C., Nam D.H., Jahng G.H., Huh C.Y., Lim J.W. Time-resolved MR angiography for detecting and grading ovarian venous reflux: comparison with conventional venography. // Br. J. Radiol. 2012. Vol. 85. P.117-122.
227. Aurshina A., Huber S., Deng Y, Attaran R., Nassiri N., Dardik A., Ochoa Char C.I. Correlation of venous symptoms with iliac vein stenosis on magnetic resonance imaging. // J. Vasc. Surg. Venous Lymphat. Disord. 2021. Vol. 9, № 5. P. 1291-1296.
228. Behzadi A.H., Khilnani N.M., Zhang W, Bares A.J., Boddu S.R., Min R.J., Prince M.R. Pelvic cardiovascular magnetic resonance venography: venous changes with patient position and hydration status. // J. Cardiovasc. Magn. Reson. 2019. Vol. 21, № 1. P. 3.
229. Ascitutto G., Mumme A., Marpe B., Köster O., Ascitutto K.C., Geier B. MR venography in the detection of pelvic venous congestion. // Eur. J. Vasc. Endovasc. Surg. 2008. Vol. 36, № 4. P. 491-496.

230. Khatri G., Khan A., Raval G., Chhabra A. Diagnostic Evaluation of Chronic Pelvic Pain. // *Phys. Med. Rehabil. Clin. N. Am.* 2017. Vol. 28, № 3. P. 477-500.
231. Clemente A., Renzulli M., Reginelli A., Bellastella G., Bruscianno L., Biselli M., Schiavina R., Golfieri R., Cappabianca S. Chronic prostatitis/pelvic pain syndrome: MRI findings and clinical correlations. // *Andrologia.* 2019. Vol. 51, № 9. P. 13361.
232. Chen Z.H., Huang Y., Wang L.P., Peng M.Y., Li C., Huang W. Preliminary study of hemodynamics of iliac venous compression syndrome using magnetic resonance imaging. // *J. Vasc. Surg. Venous Lymphat. Disord.* 2022. Vol. 10, № 1. P. 131-138.
233. Basile A., Marletta G., Tsetis D., Patti M.T. The Amplatzer vascular plug also for ovarian vein embolization. // *Cardiovasc. Intervent. Radiol.* 2008. Vol. 31, № 2. P. 446-447.
234. Maleux G., Stockx L., Wilms G., Marchal G. Ovarian vein embolization for the treatment of pelvic congestion syndrome: long-term technical and clinical results. // *J. Vasc. Interv. Radiol.* 2000. Vol. 11, № 7. P. 859-864.
235. Venbrux A.C., Chang A.H., Kim H.S., Montague B.J., Hebert J.B., Arepally A., Rowe P.C., Barron D.F., Lambert D., Robinson J.C. Pelvic congestion syndrome (pelvic venous incompetence): impact of ovarian and internal iliac vein embolotherapy on menstrual cycle and chronic pelvic pain. // *J. Vasc. Interv. Radiol.* 2002. Vol. 13, № 2 Pt 1. P. 171-178.
236. Gavrilov S.G., Sazhin A., Krasavin G., Moskalenko E., Mishakina N. Comparative analysis of the efficacy and safety of endovascular and endoscopic interventions on the gonadal veins in the treatment of pelvic congestion syndrome. // *J. Vasc. Surg. Venous Lymphat. Disord.* 2021. Vol. 9, № 1. P. 178-186.
237. Avgerinos E.D., Saadeddin Z., Humar R., Salem K., Singh M., Hager E., Makaroun M., Chaer R. A. Outcomes of left renal vein stenting in patients with nutcracker syndrome. // *J. Vasc. Surg. Venous Lymphat. Disord.* 2019. Vol. 7, № 6. P. 853-859.
238. Beinart C., Sniderman K.W., Tamura S., Vaughan E.D., Jr, Sos T.A. Left renal vein to inferior vena cava pressure relationship in humans. // *J. Urol.* 1982. Vol. 127, № 6. P. 1070-1071.
239. Gagne P.J., Tahara R.W., Fastabend C.P., Dzieciuchowicz L., Marston W., Vedantham S., Ting W., Iafrati M.D. Venography versus intravascular ultrasound for diagnosing and treating iliofemoral vein obstruction. // *J. Vasc. Surg. Venous Lymphat. Disord.* 2017. Vol. 5, № 5. P. 678-687.
240. Gagne P.J., Gasparis A., Black S., Thorpe P., Passman M., Vedantham S., Marston W., Iafrati M. Analysis of threshold stenosis by multiplanar venogram and intravascular ultrasound examination for predicting clinical improvement after iliofemoral vein

- stenting in the VIDIO trial. // *J. Vasc. Surg. Venous Lymphat. Disord.* 2018. Vol. 6, № 1. P. 48-56.
241. Mussa F.F., Peden E.K., Zhou W., Lin P.H., Lumsden A.B., Bush R.L. Iliac vein stenting for chronic venous insufficiency. // *Tex. Heart Inst. J.* 2007. Vol. 34, № 1. P. 60-66.
242. Гаврилов С.Г. Варикозная болезнь вен малого таза: когда и как лечить. // *Флебология.* 2007. Т. 1, № 1. С. 48-54.
243. Laborda A., Medrano J., de Blas I., Urriaga I., Carnevale F.C., de Gregorio M.A. Endovascular treatment of pelvic congestion syndrome: visual analog scale (VAS) long-term follow-up clinical evaluation in 202 patients. // *Cardiovasc. Intervent. Radiol.* 2013. Vol. 36, № 4. P. 1006-1014.
244. Hartung O., Barthelemy P., Berdah S.V., Alimi Y.S. Laparoscopy-assisted left ovarian vein transposition to treat one case of posterior nutcracker syndrome. // *Ann. Vasc. Surg.* 2009. Vol. 23, № 3. P. 413.
245. Orczyk K., Wysiadecki G., Majos A., Stefańczyk L., Topol M., Polguy M. What Each Clinical Anatomist Has to Know about Left Renal Vein Entrapment Syndrome (Nutcracker Syndrome): A Review of the Most Important Findings. // *Biomed Res Int.* 2017. P. 1746570.
246. Ascher E., Eisenberg J., Bauer N., Marks N., Hingorani A., Rizvi S. The bull's eye sign and other suprainguinal venographic findings to limit the use of intravascular ultrasound in patients with severe venous stasis. // *J. Vasc. Surg. Venous Lymphat. Disord.* 2017. Vol. 5, № 1. P. 70-74.
247. Hartung O., Grisoli D., Boufi M., Marani I., Hakam Z., Barthelemy P., Alimi Y.S. Endovascular stenting in the treatment of pelvic vein congestion caused by nutcracker syndrome: lessons learned from the first five cases. // *J. Vasc. Surg.* 2005. Vol. 42, № 2. P. 275-80.
248. Noorani A., Walsh S.R., Cooper D.G., Varty K. Entrapment syndromes. // *Eur. J. Vasc. Endovasc. Surg.* 2009. Vol. 37, № 2. P. 213-20.
249. Nishimura Y., Fushiki M., Yoshida M., Nakamura K., Imai M., Ono T., Morikawa S., Hatayama T., Komatz Y. Left renal vein hypertension in patients with left renal bleeding of unknown origin. // *Radiology.* 1986. Vol. 160, № 3. P. 663-7.
250. Meissner M.H., Eklof B., Smith P.C., Dalsing M.C., DePalma R.G., Gloviczki P., Moneta G., Neglén P., O' Donnell T., Partsch H., Raju S. Secondary chronic venous disorders. // *J Vasc Surg.* 2007. Vol. 46. P. 68S-83S.
251. Ахметзянов Р.В., Бредихин Р.А., Фомина Е.Е., Игнатъев И.М. Эндovasкулярное лечение пациенток с варикозной болезнью таза, обусловленной

- посттромботическим поражением подвздошных вен. // *Ангиология и сосудистая хирургия*. 2019. Т. 25, № 4. С. 92–99.
252. Che H., Liu G., Yu Y., Sang G., Zhang X. Guidance of Venous Stent Implantation after Catheter-directed Thrombolysis in Patients with Acute Left Lower Extremity Deep Venous Thrombosis based on Pressure Gradient Differences between the Iliac Vein and Inferior Vena Cava: A Single-center Retrospective Study. // *Ann. Vasc. Surg.* 2019. Vol. 59. P. 217-224.
253. Masuda E., Ozsvath K., Vossler J., Woo K., Kistner R., Lurie F., Monahan D., Brown W., Labropoulos N., Dalsing M., Khilnani N., Wakefield T., Gloviczki P. The 2020 appropriate use criteria for chronic lower extremity venous disease of the American Venous Forum, the Society for Vascular Surgery, the American Vein and Lymphatic Society, and the Society of Interventional Radiology. // *J. Vasc. Surg. Venous Lymphat. Disord.* 2020. Vol. 8, № 4. P. 505-525.e4.
254. Hsieh M.C., Chang P.Y., Hsu W.H., Yang S.H., Chan W.P. Role of three-dimensional rotational venography in evaluation of the left iliac vein in patients with chronic lower limb edema. // *Int. J. Cardiovasc. Imaging.* 2011. Vol. 27, № 7. P. 923-929.
255. Razavi M.K., Jaff M.R., Miller L.E. Safety and Effectiveness of Stent Placement for Iliofemoral Venous Outflow Obstruction: Systematic Review and Meta-Analysis. // *Circ. Cardiovasc. Interv.* 2015. Vol. 8, № 10. P. 002772.
256. Neglén P., Raju S. Intravascular ultrasound scan evaluation of the obstructed vein. // *J. Vasc. Surg.* 2002. Vol. 35, № 4. P. 694-700.
257. Шайдаков Е.В., Порембская О.Я., Григорян А.Г., Булатов В.Л., Росуховский Д.А. Первый опыт внутрисосудистого ультразвукового исследования в диагностике посттромботической обструкции глубоких вен. // *Ангиология и сосудистая хирургия*. 2017. Т. 23, № 10. С. 89–95.
258. Krzanowski M., Partyka L., Drelicharz L., Mielnik M., Frolow M., Malinowski K.P., Sliwka A., Marciniak K., Aleksiejew-Kleszczynski T. Posture commonly and considerably modifies stenosis of left common iliac and left renal veins in women diagnosed with pelvic venous disorder. // *J. Vasc. Surg. Venous Lymphat. Disord.* 2019. Vol. 7, № 6. P. 845-852.e2.
259. McLafferty R.B. The role of intravascular ultrasound in venous thromboembolism. // *Semin. Intervent. Radiol.* 2012. Vol. 29, № 1. P. 10-15.
260. Игнатъев И.М. Реконструктивная хирургия посттромботической болезни. // *Казань: Медицина*, 2017. 172 p.

261. Murphy E.H., Broker H.S., Johnson E.J., Modrall J.G., Valentine R.J., Arko F.R. 3rd. Device and imaging-specific volumetric analysis of clot lysis after percutaneous mechanical thrombectomy for iliofemoral DVT. // *J. Endovasc. Ther.* 2010. Vol. 17, № 3. P. 423-33.
262. Савельев В.С., Кириенко А.И., Ревякин В.Ю., Гаврилов С.Г., Капранов С.А., Шиповский В.Н. Выбор метода лечения варикозной болезни вен малого таза. // *Грудная и сердечно-сосудистая хирургия.* 2005. Т. 6. С. 24-30.
263. Гаврилов С.Г., Турищева О.О. Консервативное лечение варикозной болезни таза: показания и возможности терапии. // *Ангиология и сосудистая хирургия.* 2016. Т. 22, № 3. P. 98-103.
264. Gavrilov S.G., Turischeva O.O. Conservative treatment of pelvic congestion syndrome: indications and opportunities. // *Curr. Med. Res. Opin.* 2017. Vol. 33, № 6. P. 1099-1103.
265. Whiteley M.S. Objective measurements of pelvic venous reflux and stratification of severity of venous reflux in pelvic congestion syndrome due to pelvic venous reflux. // *Curr. Med. Res. Opin.* 2019. Vol. 33, № 11. P. 2089-2095.
266. Meissner M.H., Gibson K. Clinical outcome after treatment of pelvic congestion syndrome: sense and nonsense. // *Phlebology.* 2015. Vol. 30, № 1 Suppl. P. 73-80.
267. Taskin O., Sahin L., Gavrilov S., Lazarashvili Z. Medical treatment of pelvic congestion syndrome. // *Phlebology.* 2016. Vol. 23, № 3. P. 146-153.
268. Гаврилов С.Г., Каралкин А.В., Москаленко Е.П., Беляева Е.С., Янина А.М., Кириенко А.И. Микронизированная очищенная флавоноидная фракция в лечении варикозной болезни вен таза. // *Ангиология и сосудистая хирургия.* 2012. Т. 18, № 1. С. 71–75
269. Gavrilov S.G., Moskalenko Y.P., Karalkin A.V. Effectiveness and safety of micronized purified flavonoid fraction for the treatment of concomitant varicose veins of the pelvis and lower extremities. // *Curr. Med. Res. Opin.* 2019. Vol. 35, № 6. P. 1019–1026.
270. Gavrilov S.G., Karalkin A.V., Moskalenko Y.P., Grishenkova A.S. Efficacy of two micronized purified flavonoid fraction dosing regimens in the pelvic venous pain relief. // *Int. Angiol.* 2021. Vol. 40, № 3. P. 180–186.
271. Шибельгут Н.М., Баскакова Т.Б., Захаров И.С., Мозес В.Г. Эффективность диосмина 600 мг при проведении профилактики прогрессирующего течения варикозной болезни вен малого таза у беременных: результаты простого слепого рандомизированного плацебо-контролируемого исследования. // *Российский вестник акушера-гинеколога.* 2010. Т. 3. С. 26–31.

272. Tsukanov Y.T., Tsukanov A.Y., Levdanskiy E.G. Secondary Varicose Small Pelvic Veins and Their Treatment with Micronized Purified Flavonoid Fraction. // *Int. J. Angiol.* 2016. Vol. 25, № 2. P. 121-127.
273. Simsek M., Burak F., Taskin O. Effects of micronized purified flavonoid fraction (Daflon) on pelvic pain in women with laparoscopically diagnosed pelvic congestion syndrome: a randomized crossover trial. // *Clin. Exp. Obstet. Gynecol.* 2007. Vol. 34, № 2. P. 96–98.
274. Taskin O., Uryan I., Buhur A., Burak F., Erden F., Atmaca R., Wheeler M. The effects of daflon on pelvic pain in women with Taylor syndrome. // *J. Am Assoc. Gynecol. Laparosc.* 1996. Vol. 3, № 4. P. 49.
275. Шиповский В.Н., Капранов С.А., Гаврилов С.Г. Эндovasкулярная эмболизация яичниковых вен при варикозной болезни вен малого таза. // *Ангиология и сосудистая хирургия.* 2008. Т. 14, № 4. P. 69-74.
276. Шиповский В.Н., Гаврилов С.Г., Капранов С.А., Беляева Е.С. Эндovasкулярные вмешательства при варикозной болезни вен таза. // *Грудная и сердечно-сосудистая хирургия.* 2009. Т. 5. С. 33-37.
277. Gavrilo S.G., Efremova O.I. Surgical aspects of venous pelvic pain treatment. // *Curr. Med Res. Opin.* 2019. Vol. 35, № 11. P. 1983-1989.
278. Гаврилов С.Г., Красавин Г.В. Эндovasкулярные методы лечения синдрома тазового венозного полнокровия. // *РМЖ.* 2019. Т. 24, №2. С. 103-107.
279. Красавин Г.В., Красавин В.А., Гаврилов С.Г. Эндovasкулярные вмешательства в лечении синдрома тазового венозного полнокровия. // *Вестник Ивановской медицинской академии.* 2019. Т. 24, № 2. С. 44-51.
280. Гаврилов С.Г., Каралкин А.В., Ревякин В.И., Шиповский В.Н., Максимова М.А., Беляева Е.С. Результаты консервативного и хирургического лечения варикозной болезни вен таза. // *Грудная и сердечно-сосудистая хирургия.* 2010. Т. 3. С. 39-46.
281. Кириенко А.И., Гаврилов С.Г., Янина А.М., Турищева О.О. Оценка эффективности хирургических способов лечения тазового венозного полнокровия. // *Флебология.* 2016. Т. 10, № 1. С. 44-49.
282. Verma S.B. Varicosities of vulva (vulvar varices): a seldom seen entity in dermatologic practice. // *Int. J. Dermatol.* 2012. Vol. 51, № 1. P. 123-124.
283. Bell D., Kane P.B., Liang S., Conway C., Tornos C. Vulvar varices: an uncommon entity in surgical pathology. // *Int. J. Gynecol. Pathol.* 2007. Vol. 26, № 1. P. 99-101.

284. Gavrillov S.G., Moskalenko Y.P. Does pelvic congestion syndrome influence symptoms of chronic venous disease of the lower extremities?. // *Eur. J. Obstet. Gynecol. Reprod. Biol.* 2019. Vol. 243. P. 83-86.
285. Koo S., Fan C.M. Pelvic congestion syndrome and pelvic varicosities. // *Tech. Vasc. Interv. Radiol.* 2014. Vol. 17, № 2. P. 90-95.
286. Rabe E., Pannier F. Embolization is not essential in the treatment of leg varices due to pelvic venous insufficiency. // *Phlebology.* 2015. Vol. 30, № 1 Suppl. P. 86-88.
287. Al Wahbi A.M. Isolated large vulvar varicose veins in a non-pregnant woman. // *SAGE Open Med Case Rep.* 2016. Vol. 4.
288. Гаврилов С.Г., Золотухин И.А., Москаленко Е.П., Турищева О.О. Флебосклерозирующее лечение вульварного варикоза. // *Флебология.* 2016. Т. 10, № 1. С. 50-53.
289. Гаврилов С.Г., Золотухин И.А., Москаленко Е.П., Леонтьев С.Г., Турищева О.О. Склерооблитерация вульварных вен – альтернатива флебэктомии в промежности? // *Анналы хирургии.* 2015. № 5. С. 35-40.
290. Гаврилов С.Г., Каралкин А.В., Васильев В.Е., Москаленко Е.П., Сорокваша И.Н., Янина А.М. Изолированные хирургические вмешательства на подкожных венах при варикозной болезни вен таза. // *Флебология.* 2012. Т. 6, № 2. С. 9-13.
291. Quevedo H.C., Arain S.A., Abi Rafeh N. Systematic review of endovascular therapy for nutcracker syndrome and case presentation. *Cardiovasc Revasc Med.* 2014. Vol. 15. P. 305–307.
292. Cronan J.C., Hawkins C.M., Kennedy S.S., Marshall K.W., Rostad B.S., Gill A.E. Endovascular management of nutcracker syndrome in an adolescent patient population. // *Pediatr. Radiol.* 2021. Vol. 51, № 8. P. 1487-1496.
293. Menard M.T. Nutcracker syndrome: when should it be treated and how? // *Perspect. Vasc. Surg. Endovasc. Ther.* 2009. Vol. 21, № 2. P. 117-124.
294. Wang L., Yi L., Yang L., Liu Z., Rao J., Liu L., Yang J. Diagnosis and surgical treatment of nutcracker syndrome: a single-center experience. // *Urology.* 2009. Vol. 73, № 4. P. 871-876.
295. Erben Y., Glociczki P., Kalra M., Bjarnason H., Reed N.R., Duncan A.A., Oderich G.S., Bower T.C. Treatment of nutcracker syndrome with open and endovascular interventions. // *J. Vasc. Surg. Venous Lymphat. Disord.* 2015. Vol. 3, № 4. P. 389-396.
296. Debucquois A., Salomon du Mont L., Bertho W., Kaladji A., Hartung O., Rinckenbach S. Current results of left gonadal vein transposition to treat nutcracker syndrome. // *J. Vasc. Surg. Venous Lymphat. Disord.* 2021. Vol. 9, № 6. P. 1504-1509.

297. Gilmore B.F., Benrashid E., Geersen D., Shortell C.K. Gonadal vein transposition is a safe and effective treatment of nutcracker syndrome. // *J. Vasc. Surg. Venous Lymphat. Disord.* 2021. Vol. 9, № 3. P. 712-719.
298. Гаврилов С.Г., Янина А.М., Каралкин А.В., Беляева Е.С., Москаленко Е.П. Компрессионное лечение варикозной болезни таза. // *Флебология.* 2015. Т. 9, № 4. С. 13–19.
299. Gavrilov S.G., Karalkin A.V., Turischeva O.O. Compression treatment of pelvic congestion syndrome. // *Phlebology.* 2018. Vol. 33, № 6. P. 418–424.
300. Riding D.M., Hansrani V., McCollum C. Pelvic vein incompetence: clinical perspectives. // *Vasc Health Risk Manag.* 2017. Vol. 13. P. 439–447.
301. Smith P.C. The outcome of treatment for pelvic congestion syndrome. // *Phlebology.* 2012. Vol. 27, № Suppl 1. P. 74-77.
302. Гаврилов С.Г., Москаленко Е.П., Каралкин А.В. Эффективность и безопасность применения микронизированной очищенной фракции флавоноидов в лечении сочетанной варикозной болезни таза и нижних конечностей. // *Флебология.* 2018. Т. 12, № 3. С. 109-117.
303. Гаврилов С.Г., Каралкин А.В., Беляева Е.С., Сайтова Г.Д. Фармакотерапия варикозной болезни вен таза. // *Лечебное дело.* 2010. Т. 2. С. 77-82.
304. Farquhar C.M., Rogers V., Franks S., Pearce S., Wadsworth J., Beard R.W. A randomized controlled trial of medroxyprogesterone acetate and psychotherapy for the treatment of pelvic congestion. // *Br. J. Obstet. Gynaecol.* 1989. Vol. 96, № 10. P. 1153–1162.
305. Shokeir T., Amr M., Abdelshaheed M. The efficacy of Implanon for the treatment of chronic pelvic pain associated with pelvic congestion: 1-year randomized controlled pilot study. // *Arch. Gynecol. Obstet.* 2009. Vol. 280, № 3. P. 437–443
306. Walton S.M., Batra H.K. The use of medroxyprogesterone acetate 50mg in the treatment of painful pelvic conditions: preliminary results from a multicentre trial. *J Obstet Gynaecol.* 1992. Vol. 12, № suppl 2. P. 50–53.
307. Reginald P.W., Beard R.W., Kooner J.S., Mathias C.J., Samarage S.U., Sutherland I.A., Wadsworth J. Intravenous dihydroergotamine to relieve pelvic congestion with pain in young women. // *Lancet.* 1987. Vol. 8555, № 2. P. 351–353.
308. Stones R.W., Rae T., Rogers V., Fry R., Beard R.W. Pelvic congestion in women: evaluation with transvaginal ultrasound and observation of venous pharmacology. // *Br. J. Radiol* 1990. Vol. 63. P. 710–711.

309. Sator-Katzenschlager S.M., Scharbert G., Kress H.G., Frickey N., Ellend A., Gleiss A., Kozek-Langenecker S.A. Chronic pelvic pain treated with gabapentin and amitriptyline: a randomized controlled pilot study. // *Wien Klin. Wochenschr.* 2005. Vol. 117, № 21–22. P. 761–768.
310. Brown C.S., Franks A.S., Wan J., Ling F.W. Citalopram in the treatment of women with chronic pelvic pain: an open-label trial. // *J. Reprod. Med.* 2008. Vol. 53, № 3. P. 191–195.
311. Stones R.W., Bradbury L., Anderson D. Randomized placebo controlled trial of lofexidine hydrochloride for chronic pelvic pain in women. // *Human Reproduction.* 2001. Vol. 16, № 8. P. 1719–1721.
312. Engel C.C. Jr., Walker E.A., Engel A.L., Bullis J., Armstrong A. A randomized, double blind crossover trial of sertraline in women with chronic pelvic pain. // *J. Psychosom. Res.* 1998. Vol. 44, № 2. P. 203–207.
313. Till S.R., As-Sanie S., Schrepf A. Psychology of Chronic Pelvic Pain: Prevalence, Neurobiological Vulnerabilities, and Treatment. // *Clin. Obstet. Gynecol.* 2019. Vol. 62, № 1. P. 22–36.
314. Valentine L.N., Deimling T.A. Opioids and Alternatives in Female Chronic Pelvic Pain. // *Semin Reprod. Med.* 2018. Vol. 36, № 2. P. 164–172.
315. Справочник Видаль. Москва. Видаль Рус, 2021. 1120 p.
316. Ninia J.G., Goldberg T.L. Treatment of vulvar varicosities by injection compression sclerotherapy. // *Dermatol. Surg.* 1997. Vol. 23, № 7. P. 573-574.
317. Sukovatykh B.S., Rodionov O.A., Sukovatykh M.B., Khodykin S.P. Diagnosis and treatment of atypical forms of varicose disease of pelvic veins. // *Vestn. Khir. Im. I I Grek.* 2008, Vol. 167, № 3. P. 43-45.
318. Kim A.S., Greyling L.A., Davis L.S. Vulvar Varicosities: A Review. // *Dermatol. Surg.* 2017. Vol. 43, № 3. P. 351-356.
319. Brill R., Deistung A., Gussew A., Goldann C., Stangl F., Uller W., Rosendahl J., Wildgruber M., Wohlgemuth W.A. Safety and effectiveness of percutaneous sclerotherapy for venous disorders of the labia majora in patients with vascular malformations. // *J. Vasc. Surg. Venous Lymphat. Disord.* 2020. Vol. 8, № 6. P. 1083-1089.
320. Ahuja R.S., Garg T., Sudheendra D. Management of Patients when Superficial Venous Disease Arises from Pelvic Escape Points. // *Semin. Intervent. Radiol.* 2021. Vol. 38, № 2. P. 226-232.

321. Goldman M.P. Treatment of varicose and telangiectatic leg veins: double-blind prospective comparative trial between aethoxyskerol and sotradecol. // *Dermatol. Surg.* 2002. Vol. 28, № 1. P. 52–55.
322. Tisi P.V., Beverley C., Rees, A. Injection sclerotherapy for varicose veins. // *The Cochrane database of systematic reviews.* 2006. Vol. 4. P. CD001732.
323. Rabe E., Breu F.X., Cavezzi A., Coleridge Smith P., Frullini A., Gillet J.L., Guex J.J., Hamel-Desnos C., Kern P., Partsch B., Ramelet A.A., Tessari L., Pannier F. Guideline Group. European guidelines for sclerotherapy in chronic venous disorders. // *Phlebology.* 2014. Vol. 29, № 6. P. 338-354.
324. O'Hare J.L., Stephens J., Parkin D., Earnshaw J.J. Randomized clinical trial of different bandage regimens after foam sclerotherapy for varicose veins. // *Br. J. Surg.* 2010. Vol. 97, № 5. P. 650–656.
325. Parsi K. Paradoxical embolism, stroke and sclerotherapy. // *Phlebology.* 2012. Vol. 27, № 4. P. 147–167.
326. Rundqvist E., Sandholm L.E., Larsson G. Treatment of pelvic varicosities causing lower abdominal pain with extraperitoneal resection of the left ovarian vein. // *Ann. Chir. Gynaecol.* 1984. Vol. 73, № 6. P. 339-341.
327. Gargiulo T., Mais V., Brokaj L., Cossu E., Melis G.B. Bilateral laparoscopic transperitoneal ligation of ovarian veins for treatment of pelvic congestion syndrome. // *J. Am. Assoc. Gynecol. Laparosc.* 2003. Vol. 10, № 4. P. 501–504.
328. Rogers A., Beech A., Braithwaite B. Transperitoneal laparoscopic left gonadal vein ligation can be the right treatment option for pelvic congestion symptoms secondary to nutcracker syndrome. // *Vascular.* 2007. Vol. 15, № 4. P. 238-240.
329. Кириенко А.И., Сажин А.В., Гаврилов С.Г., Турищева О.О. Первый опыт применения ретроперитонеальной эндоскопической резекции гонадных вен в лечении тазового венозного полнокровия. // *Эндоскопическая хирургия.* 2016. Т. 22, № 3. С. 37-39.
330. Сажин А.В., Гаврилов С.Г., Темирболатов М.Д. Эндоскопические технологии в диагностике и лечении тазового венозного полнокровия. // *Флебология.* 2017. Т. 11, № 3. С. 146-153.
331. Ахметзянов Р.В., Бредихин Р.А., Фомина Е.Е., Игнатъев И.М. Способ определения тяжести заболевания у пациенток с варикозной болезнью таза. // *Ангиология и сосудистая хирургия.* 2019. Т. 25, № 3. С. 79-86.

332. Ахметзянов Р.В., Бредихин Р.А., Игнатъев И.М. Ближайшие и отдаленные результаты эндоваскулярной эмболизации яичниковых вен. // *Ангиология и сосудистая хирургия*. 2020. Т. 26, № 4. С. 49-59.
333. Ревякин В.И., Гаврилов С.Г. Техника лапароскопической резекции яичниковых вен при варикозной болезни вен таза. // *Эндоскопическая хирургия*. 2004. Т. 5. С. 16-19.
334. Ревякин В.И., Дубровский А.В., Панин А.В., Гаврилов С.Г. Лапароскопические вмешательства на венах забрюшинного пространства. // *Акушерство и гинекология*. 2005. Т. 5. С. 29-33.
335. Гаврилов С.Г., Кириенко А.И., Ревякин В.И., Капранов С.А., Каралкин А.В. Принципы хирургического лечения варикозной болезни вен таза. // *Вестник Российского государственного медицинского университета*. 2009. Т. 5. С. 11-15.
336. Гаврилов С.Г., Сон Д.А., Лебедев И.С., Савинкова К.Ю., Темирболатов М.Д. Возможности локальной флэбэктомии в коррекции пельвио-перинеального венозного рефлюкса. // *Ангиология и сосудистая хирургия*. 2018. Т. 24, № 3. С. 86-89.
337. Покровский А.В., Дан В.Н., Троицкий А.В., Цыгельников С.А., Белолопотко Е.А. Резекция и реимплантация почечной вены при её стенозе в аортomezентериальном «пинцете». // *Ангиология и сосудистая хирургия*. 1998. Т. 4, № 2. С. 131-138,
338. Almeida J.I. Atlas of Endovascular Venous Surgery. 2nd ed. // Philadelphia, PA: Elsevier. 2019.
339. Zhang H., Zhang N., Li M., Jin W., Pan S., Wang Z., Feng, H. Treatment of six cases of left renal nutcracker phenomenon: surgery and endografting. // *Chin. Med. J.* 2003. Vol. 116, № 11. P. 1782–1784
340. Reed N.R., Kalra M., Bower T.C., Vrtiska T.J., Ricotta J.J. 2nd, Gloviczki P. Left renal vein transposition for nutcracker syndrome. // *J. Vasc. Surg.* 2009. Vol. 49, № 2. P. 386–393.
341. Hartung O., Azghari A., Barthelemy P., Boufi M., Alimi Y.S. Laparoscopic transposition of the left renal vein into the inferior vena cava for nutcracker syndrome. // *J. Vasc. Surg.* 2010. Vol. 52, № 3. P. 738-741.
342. Vaidya S., Tozer K.R., Chen J. An overview of embolic agents. // *Semin. Intervent. Radiol.* 2008. Vol. 25, № 3. P. 204–215.
343. Diwakar P. Pelvic congestion syndrome: A review of the treatment of symptomatic venous insufficiency in the ovarian and internal iliac veins by catheter-directed embolization. // *Indian. J. Vasc. Endovasc. Surg.* 2018. Vol. 5, № 4. P. 244–252.

344. Marcelin C., Izaaryene J., Castelli M., Barral P.A., Jacquier A., Vidal V., Bartoli J.M. Embolization of ovarian vein for pelvic congestion syndrome with ethylene vinyl alcohol copolymer (Onyx®). // *Diagn. Interv. Imaging*. 2017. Vol. 98, № 12. P. 843-848.
345. Dos Santos S.J., Holdstock J.M., Harrison C.C., Whiteley M.S. Long-term results of transjugular coil embolisation for pelvic vein reflux - Results of the abolition of venous reflux at 6-8 years. // *Phlebology*. 2016. Vol. 31, № 7. P. 456-462.
346. Edo Prades M.A., Ferrer Puchol M.D., Esteban Hernández E., Ferrero Asensi M. Pelvic congestion syndrome: outcome after embolization with coils. // *Radiologia*. 2014. Vol. 56, № 3. P. 235-240.
347. Nasser F., Cavalcante R.N., Affonso B.B., Messina M.L., Carnevale F.C., de Gregorio M.A. Safety, efficacy, and prognostic factors in endovascular treatment of pelvic congestion syndrome. // *Int. J. Gynaecol. Obstet.* 2014. Vol. 125, № 1. P. 65-68.
348. Heredia F.M., Escalona J.M., Donetch G.R., Hinostroza M.S., Krause E.A., Pareja R. Coil-eroded left ovarian vein presenting as chronic pelvic pain and genitofemoral nerve compression syndrome. // *J. Minim. Invasive Gynecol.* 2020. Vol. 27, № 5. P. 1008-1011
349. Guirola J.A., Sánchez-Ballestin M., Sierre S., Lahuerta C., Mayoral V., De Gregorio M.A. A Randomized Trial of Endovascular Embolization Treatment in Pelvic Congestion Syndrome: Fibered Platinum Coils versus Vascular Plugs with 1-Year Clinical Outcomes. // *J. Vasc. Interv. Radiol.* 2018. Vol. 9, № 1. P. 45-53.
350. De Gregorio M.A., Guirola J.A., Alvarez-Arranz E., Sánchez-Ballestin M., Urbano J., Sierre S. Pelvic Venous Disorders in Women due to Pelvic Varices: Treatment by Embolization: Experience in 520 Patients. // *J. Vasc. Interv. Radiol.* 2020. Vol. 31, № 10. P. 1560-1569.
351. Gavrilov S.G., Krasavin G.V., Mishakina N.Y., Kirsanov K.V. Postembolization syndrome in endovascular interventions on the gonadal veins. // *J. Vasc. Surg. Venous Lymphat. Disord.* 2021. Vol. 9, № 3. P. 697-702.
352. Gavrilov S.G., Krasavin G.V., Mishakina N.Y., Efremova O.I., Zolotukhin I.A. The Effect of Venoactive Drug Therapy on the Development and Severity of Post-Embolization Syndrome in Endovascular Interventions on the Gonadal Veins. // *J. Pers. Med.* 2021. Vol. 11, № 6. P. 521.
353. Kyaw H., Park W.J., Rodriguez C.A., Malieckal G., Reddy R., Kesanakurthy S. Coil embolization to the right side of the heart after elective hypogastric vein embolization requiring open-heart surgery. // *Cath. Lab. Digest*. 2018. Vol. 26, № 9.
354. Leatherby R.J., Harries P., Shah S.S. The management of pelvic congestion syndrome - a word of caution. // *J. Obstet. Gynaecol.* 2020. Vol. 40, № 2. P. 283-284.

355. Guerrero A., Theophanous R.G. A case report of a migrated pelvic coil causing pulmonary infarct in an adult female. // *Clin. Pract. Cases Emerg. Med.* 2020. Vol. 4, № 3. P. 436–439.
356. Fahrni J., Gloviczki P., Friese J.L., Bakkum-Gamez J.N. Hypersensitivity to nickel in a patient treated with coil embolization for pelvic congestion syndrome. // *J. Vasc. Surg. Venous Lymphat. Disord.* 2015. Vol. 3, № 3. P. 319-321.
357. Stamm A., Kozlowski P., Brandenberger J. Surgical solution to an intracorporeal nickel allergy. // *Rev. Urol.* 2017. Vol. 19, № 3. P. 195-197.
358. Hamoodi I., Hawthorn R., Moss J.G. Can ovarian vein embolization cause more harm than good? // *J. Obstet. Gynaecol. Res.* 2015. Vol. 41, № 12. P. 1995-1997.
359. Rastogi N., Kabutey N.K., Kim D. Unintended coil migration into the right ventricle during the right ovarian vein coil embolization. // *Vasc. Endovascular. Surg.* 2011. Vol. 45, № 7. P. 660-664.
360. D'Amato R., Figueira Gonsalves J.M., Palmero Tejera J.M. Pulmonary embolism due to metal coil migration after treatment of pelvic varices. // *Arch. Bronconeumol Engl. Ed.* 2017. Vol. 53, № 2. P. 72.
361. Gong M., He X., Zhao B., Kong J., Gu J., Su H. Ovarian Vein Embolization With N-butyl-2 Cyanoacrylate Glubran-2 for the Treatment of Pelvic Venous Disorder. // *Front Surg.* 2021. Vol. 8. P. 760600.
362. Gandini R., Konda D., Abrignani S., Chiocchi M., Da Ros V., Morosetti D., Simonetti G. Treatment of symptomatic high-flow female varicoceles with stop-flow foam sclerotherapy. // *Cardiovasc. Intervent. Radiol.* 2014. Vol. 37, № 5. P. 1259-1267.
363. Shamimi-Noori S.M., Clark T.W.I. Venous Stents: Current Status and Future Directions. // *Tech. Vasc. Interv. Radiol.* 2018. Vol. 21, № 2. P. 113-116.
364. Dabir D., Feisst A., Thomas D., Luetkens, J.A., Meyer C., Kardulovic A., Menne M., Steinseifer U., Schild H.H., Kuetting, D. Physical Properties of Venous Stents: An Experimental Comparison. // *Cardiovasc. Intervent. Radiol.* 2018. Vol. 41, № 6. P. 942-950.
365. Badesha A.S., Bains P.R.S, Bains B.R.S, Khan T. A systematic review and meta-analysis of the treatment of obstructive chronic deep venous disease using dedicated venous stents. // *J. Vasc. Surg. Venous Lymphat. Disord.* 2022. Vol. 10, № 1. P. 267-282.
366. Jayaraj A, Noel C, Kuykendall R, Raju S. Long-term outcomes following use of a composite Wallstent-Z stent approach to iliofemoral venous stenting. // *J. Vasc. Surg. Venous Lymphat. Disord.* 2021. Vol. 9, № 2. P. 393-400.

367. Baccellieri D., Ardita V., Apruzzi L., Carta N., Bilman V., Melissano G., Chiesa R. Endovascular treatment of iliofemoral vein obstruction below the inguinal ligament using a new-dedicated stent: early experience from a single center. // *Int. Angiol.* 2021. Vol. 40. P. 187-195.
368. Tang T.Y., Lim M.H., Damodharan K., Yap C.J., Lee S.Q., Yap H.Y., Chong T.T., Tan J.W. Use of the VENOVO™ and Sinus Obliquus™ venous stents in the treatment of non-thrombotic or post-thrombotic iliac vein lesions - Short-term results from a multi-centre Asian cohort. // *Phlebology* 2021. Vol. 36, № 1. P. 70–78.
369. Stuck A.K., Kunz S., Baumgartner I., Kucher N. Patency and Clinical Outcomes of a Dedicated, Self-Expanding, Hybrid Oblique Stent Used in the Treatment of Common Iliac Vein Compression. // *J. Endovasc. Ther.* 2017. Vol. 24, № 1. P. 159-166.
370. Lichtenberg M., de Graaf R., Stahlhoff W.F., Özkapi A., Simon M., Breuckmann F. Patency rates, safety and clinical results of the sinus-Obliquus venous stent in the treatment of chronic ilio-femoral venous outflow obstruction - data from the Arnsberg venous registry. // *Vasa.* 2019. Vol. 48, № 3. P. 270-275.
371. Senechal Q., Echegut P., Bravetti M., Florin M., Jarbouli L., Bouaboua M., Teriitehau C., Feignoux J., Legou F., Pessis E. Endovascular Treatment of Pelvic Congestion Syndrome: Visual Analog Scale Follow-Up. // *Front Cardiovasc. Med.* 2021. Vol. 8. P. 751178.
372. Neglén P. Stenting is the "Method-of-Choice" to treat iliofemoral venous outflow obstruction. // *J. Endovasc. Ther.* 2009. Vol. 16, № 4. P. 492-493.
373. Wang S., He Y., Xin S., Zhang J. Iliac vein stenting is a safe and effective treatment for iliac vein compression syndrome: A systematic review of Chinese data. // *Phlebology.* 2020. Vol. 35, № 10. P. 752–770.
374. Bashar K., Shalan A., Sharafat Ali S., Tang T., Tiwari A. Endovascular versus medical treatment of venous compression syndrome of the iliac vein – a systematic review. // *Vasa.* 2021. Vol. 50, № 1. P. 22–29.
375. Wen-da W., Yu Z., Yue-Xin C. Stenting for chronic obstructive venous disease: A current comprehensive meta-analysis and systematic review. // *Phlebology.* 2016. Vol. 31, № 6. P. 376–389.
376. Gavrilov S.G. Combination of May-Thurner syndrome and pelvic congestion syndrome: terra incognita. // *Phlebology.* 2021. Vol. 28, № 3. P. 90-102
377. Raju S. Best management options for chronic iliac vein stenosis and occlusion. // *J. Vasc. Surg.* 2013. Vol. 57, № 4. P. 1163-1169

378. Raju S., Neglén P. Stents for chronic venous insufficiency: why, where, how and when--a review. // *J. Miss State Med Assoc.* 2008. Vol. 49, № 7. P. 199-205.
379. Meissner M.H. Indications for platelet aggregation inhibitors after venous stents. // *Phlebology.* 2013. Vol. 28, № Suppl 1. P. 91-98.
380. Attaran R.R., Ozdemir D., Lin I.H., Mena-Hurtado C., Lansky A. Evaluation of anticoagulant and antiplatelet therapy after ilio caval stenting: Factors associated with stent occlusion. // *J. Vasc. Surg. Venous Lymphat. Disord.* 2019. Vol. 7, № 4. P. 527-534.
381. Liu Q., Liu F., Lü P., Wu H.X., Ye P., You Y., Yao Z. Current Status and Prospect of Stent Placement for May-Thurner Syndrome. // *Curr. Med Sci.* 2021. Vol. 41, № 6. P. 1178-1186.
382. Hays K., Jolly M., Silver M., Phillips J., Huff C., Secic M., Ansel G., Kolluri R. Outcomes of endovascular venous stenting in patients on direct oral anticoagulants and antiplatelet therapy at a tertiary referral center. // *J. Vasc. Surg. Venous Lymphat. Disord.* 2021. Vol. 9, № 3. P. 753-759.
383. Chen S., Zhang H., Shi H., Tian L., Jin W., Li M. Endovascular stenting for treatment of Nutcracker syndrome: report of 61 cases with long-term follow-up. // *J. Urol.* 2011. Vol. 186, № 2. P. 570-575.
384. Wang X., Zhang Y., Li C., Zhang H. Results of endovascular treatment for patients with nutcracker syndrome. // *J. Vasc. Surg.* 2012. Vol. 56, № 1. P. 142-148.
385. Attaran R.R., Ozdemir D., Lin I.H., Mena-Hurtado C., Lansky A. Evaluation of anticoagulant and antiplatelet therapy after ilio caval stenting: Factors associated with stent occlusion. // *J. Vasc. Surg. Venous Lymphat. Disord.* 2019. Vol. 7, № 4. P. 527-534.
386. Vuylsteke M.E. Iliac vein compression: undervalued or overestimated? // *Phlebology.* 2021. Vol. 28, № 2. P. 39-48.
387. Bi Y., Yu Z., Chen H., Ren J., Han X. Long-term outcome and quality of life in patients with iliac vein compression syndrome after endovascular treatment. // *Phlebology.* 2019. Vol. 34, № 8. P. 536-54
388. Mahnken A.H., Thomson K., de Haan M., O'Sullivan G.J. CIRSE standards of practice guidelines on ilio caval stenting. // *Cardiovasc. Intervent. Radiol.* 2014. Vol. 37, № 4. P. 889-97.
389. Rundqvist E., Sandholm L.E., Larsson G. Treatment of pelvic varicosities causing lower abdominal pain with extraperitoneal resection of the left ovarian vein. // *Ann. Chir. Gynaecol.* 1984. Vol. 73, № 6. P. 339-341.

390. Takeuchi K., Mochizuki M., Kitagaki S. Laparoscopic varicocele ligation for pelvic congestion syndrome. // *Int. J. Gynaecol. Obstet.* 1996. Vol. 55, № 2. P. 177-178.
391. Mahmoud O., Vikatmaa P., Aho P., Halmesmäki K., Albäck A., Rahkola-Soisalo P., Lappalainen K., Venermo M. Efficacy of endovascular treatment for pelvic congestion syndrome. // *J. Vasc. Surg. Venous Lymphat. Disord.* 2016. Vol. 4, № 3. P. 355-70.
392. Tarazov P.G., Prozorovskij K.V., Ryzhkov V.K. Pelvic pain syndrome caused by ovarian varices. Treatment by transcatheter embolization. // *Acta Radiol.* 1997. Vol. 38, № 6. P. 1023-1025.
393. Capasso P., Simons C., Trotteur G., Dondelinger R.F., Henroteaux D., Gaspard U. Treatment of symptomatic pelvic varices by ovarian vein embolization. // *Cardiovasc. Intervent. Radiol.* 1997. Vol. 20, № 2. P. 107-111.
394. Таразов П.Г., Вердиев Н.Д., Прозоровский К.В. Чрезкатетерная эмболизация варикозно-расширенных овариальных вен. // *Вестник хирургии им. И.И. Грекова.* 2002. Т. 161, № 1. С. 90-94.
395. Bałabuszek K., Toborek M., Pietura R. Comprehensive overview of the venous disorder known as pelvic congestion syndrome. // *Ann. Med.* 2022. Vol. 54, № 1. P. 22-36.
396. Aslam M.I., Flexer S.M., Figueiredo R., Ashour H.Y., Bhattacharya V. Successful embolization of vulval varices arising from the external pudendal vein. // *J. Surg. Case Rep.* 2014. № 2.
397. Theodorou G., Khomsi F., Bouzerda-Brahami K., Bouquet de Jolinière J., Feki A. Surgical management of a large postoperative vulvar haematoma following vulvar phlebectomy and ovarian vein embolization for vulvar varicose veins: A case report. // *Case Rep Womens Health.* 2020. Vol. 27. P. 00225.
398. Allain Wouterlood M., Malhamé I., Lévesque K., Dayan N., Mahone M., Côté A.M., Cumyn A., Malick M., Sauvé N. Pregnancy-associated pelvic vein thrombosis: Insights from a multicenter case series. // *J. Thromb. Haemost.* 2021. Vol. 19, № 8. P. 1926-1931.
399. Brown T.K., Munsick R.A. Puerperal ovarian vein thrombophlebitis: a syndrome. // *Am J. Obstet. Gynecol.* 1971. Vol. 109, № 2. P. 263-73.
400. Mintz M.C., Levy D.W., Axel L., Kressel H.V., Arger P.H., Coleman B.G., Mennuti M. Puerperal ovarian vein thrombosis: MR Diagnosis. // *AJR.* 1987. Vol. 149, № 6. P. 1273-1274
401. Quane L., Kidney D., Cohen A.J. Unusual causes of ovarian vein thrombosis as revealed by CT and sonography. // *AJR.* 1999. Vol. 171, № 2. P. 487-490.

402. Yassa N.A., Ryst E. Ovarian vein thrombosis: a common incidental finding in patients who have undergone total abdominal hysterectomy and bilateral salpingo-oophorectomy with retroperitoneal lymph node dissection. // *AJR*.1999. Vol. 172, № 1. P. 45-47.
403. Российские клинические рекомендации по диагностике, лечению и профилактике венозных тромбозных осложнений (ВТЭО). // *Флебология*, 2015. Т. 9-2, № 4. С. 1 - 52.
404. Amin TN, Cohen H, Wong M, Pointer SL, Aslam N, Jurkovic D. The Natural History of Uterine Venous Plexus Thrombosis. *Diagnostics (Basel)*. 2021. Vol.11, №8. P.1338.
405. Vedantham S. Interventional approaches to acute venous thromboembolism. // *Semin Respir Crit Care Med*. 2008. Vol. 29, № 1. P. 56-65.
406. Гаврилов С.Г., Кузнецова В.Ф., Янина А.М. Варикозные вены таза как причина тромбозных осложнений. // *Анналы хирургии*. 2011. Т. 6. С. 75-79.
407. Лебедев И.С., Сон Д.А., Чуриков Д.А., Ефремова О.И., Юмин С.М., Ким Т.Г., Кириенко А.И. Тромбоз нижней полой вены, исходящий из гонадных вен, в послеродовом периоде: описание серии случаев и обзор литературы. // *Флебология*. 2020. Т. 14, № 3. С. 244-252.
408. Бицадзе В.О., Бредихин Р.А., Булатов В.Л., Головина В.И., Дженина О.В., Золотухин И.А., Илюхин Е.А., Калинин Р.Е., Каторкин С.Е., Кириенко А.И., Крылов А.Ю., Лобастов К.В., Макацария А.Д., Мжаванадзе Н.Д., Порембская О.Я., Прядко С.И., Селиверстов Е.И., Сонькин И.Н., Сорока В.В., Стойко Ю.М., Сучков И.А., Счастливец И.В., Черкашин М.А. Флебит и тромбофлебит поверхностных сосудов. // *Флебология*. 2021. Т.156 №3. С.211-244.
409. Thienhaus O., Cole B.E. Classification of pain. In Weiner, R.S. *Pain management: a practical guide for clinicians* (6 ed.). // American Academy of Pain Management. 2002.
410. Jurga-Karwacka A., Karwacki G.M., Schoetzau A., Zech C.J., Heinzelmann-Schwarz V., Schwab F.D. A forgotten disease: Pelvic congestion syndrome as a cause of chronic lower abdominal pain. // *PLoS One*. 2019. Vol. 14, № 4. P. 0213834.
411. Mathias S.D., Kuppermann M., Liberman R.F., Lipschutz R.C., Steege J.F. Chronic pelvic pain: prevalence, health-related quality of life, and economic correlates. // *Obstet. Gynecol*. 1996. Vol. 87, № 3. P. 321-327.
412. Speer L.M., Mushkbar S., Erbele T. Chronic Pelvic Pain in Women. // *Am Fam. Physician*. 2016. Vol. 93, № 5. P. 380-387.
413. Abdulaziz K.S., Tareq Mohamad R., Saad El-Din Mahmoud L., Abdel Azim Ramzy T., Osman D.A. Effect of neurogenic acupoint cupping on high sensitive C-reactive protein

- and pain perception in female chronic pelvic pain: A randomized controlled trial. // *J. Musculoskelet Neuronal. Interact.* 2021. Vol. 21, № 1. P. 121-129.
414. Castro-Pardiñas M.A., Torres-Lacomba M., Navarro-Brazález B. Muscle function of the pelvic floor in healthy, puerperal women with pelvic floor dysfunction. // *Actas. Urol. Esp.* 2017. Vol. 41, № 4. P. 249-257.
415. Caufriez M., Fernández Domínguez J.C., Esparza Ballester S., Schulmann C. Study of the base tone of the muscle-connective tissue of the pelvic floor in the postpartum period after classical abdominal re-education. // *Physiotherapy.* 2015. Vol. 29, № 3. P. 133-138.
416. Caufriez M. *Gymnastique Abdominale Hypopressive*. Bruxelles, French: 1997. (accessed on 15 April 2020). [Electronic resource].
417. Stüpp L., Resende A.P., Petricelli C.D., Nakamura M.U., Alexandre S.M., Zanetti M.R. Pelvic floor muscle and transversus abdominis activation in abdominal hypopressive technique through surface electromyography. // *Neurouro.l Urodyn.* 2011. Vol. 30, № 8. P. 1518-21.
418. Navarro Brazález B., Torres Lacomba M., Arranz Martín B., Sánchez Méndez O. Muscle response during a hypopressive exercise after pelvic floor physiotherapy: Assessment with transabdominal ultrasound. // *Physiotherapy.* 2017. Vol. 39, № 5. P. 187-194
419. Navarro-Brazález B., Prieto-Gómez V., Prieto-Merino D., Sánchez-Sánchez B., McLean L., Torres-Lacomba M. Effectiveness of Hypopressive Exercises in Women with Pelvic Floor Dysfunction: A Randomised Controlled Trial. // *J. Clin. Med.* 2020. Vol. 9, № 4. P. 1149.
420. Robertson M., McCuaig R. Pelvic congestion syndrome. // *Australas J. Ultrasound Med.* 2013. Vol. 16, № 1. P. 26-29.
421. Tu F.F., Holt J., Gonzales J., Fitzgerald C.M. Physical therapy evaluation of patients with chronic pelvic pain: a controlled study. // *Am J. Obstet. Gynecol.* 2008. Vol. 198, № 3. P. 272.
422. Loving S., Nordling J., Jaszczak P., Thomsen T. Does evidence support physiotherapy management of adult female chronic pelvic pain? A systematic review. // *Scand. J. Pain.* 2012. Vol. 3, № 2. P. 70–81.
423. Engeler D., Baranowski A.P., Borovicka J., Cottrell A., Dinis-Oliveira P., Elneil S., Hughes J., Messelink E.J., van Ophoven A., Reisman Y., de C Williams A.C. Guidelines on chronic pelvic pain. // *European Association of Urology.* 2015.
424. Haugstad G.K., Kirste U., Leganger S., Haakonsen E., Haugstad T.S. Somatocognitive therapy in the management of chronic gynaecological pain. A review of the historical

- background and results of a current approach. // Scand J. Pain. 2011. Vol. 2, № 3. P. 124–129.
425. Haugstad G.K., Haugstad T.S., Kirste U.M., Leganger S., Wojniusz S., Klemmetsen I., Malt U.F. Continuing improvement of chronic pelvic pain in women after short-term Mendsieck somatocognitive therapy: results of a 1-year follow-up study. // Am J. Obstet. Gynecol. 2008. Vol. 199, № 6. P. 615.e1-8.
426. Савельева Г.М. Гинекология: национальное руководство / под ред. Г. М. Савельевой, Г. Т. Сухих, В. Н. Серова, В. Е. Радзинского, И. Б. Манухина. - 2-е изд. // Москва: ГЭОТАР-Медиа, 2022. 1008 p.
427. Приказ Министерства здравоохранения РФ от 29 марта 2019 г. № 173н «Об утверждении порядка проведения диспансерного наблюдения за взрослыми».

Приложение А1. Состав рабочей группы по разработке и пересмотру клинических рекомендаций

1. Апханова Т.В., к.м.н., член Российского кардиологического общества (РКО), член Европейского общества кардиологов (ESC), член Американского вено-лимфатического общества (American Vein and Lymphatic Society, USA);
2. Ахметзянов Р.В., д.м.н., член Ассоциации флебологов России (АФР), Российского общества ангиологов и сосудистых хирургов (РОАиСХ), Российского общества хирургов (РОХ);
3. Бредихин Р.А., д.м.н., член Ассоциации флебологов России (АФР); Российского общества ангиологов и сосудистых хирургов (РОАиСХ), Российского общества хирургов (РОХ);
4. Буренчев Д.В., д.м.н., председатель Президиума Московского регионального отделения Российского общества рентгенологов и радиологов (МРО РОРР), член Европейского радиологического общества (ESOR), Европейского общества неотложной радиологии (ESER), Национального общества нейрорадиологов (RusNR) и Европейского общества нейрорадиологов (ESNR);
5. Гаврилов С.Г., д.м.н., профессор, член Научного совета Ассоциации флебологов России (АФР), член Российского общества хирургов (РОХ);
6. Ефремова О.И., к.м.н., член Ассоциации флебологов России (АФР);
7. Золотухин И.А., д.м.н., профессор, профессор РАН, исполнительный секретарь Ассоциации флебологов России (АФР);
8. Илюхин Е.А., к.м.н., вице-президент Ассоциации флебологов России (АФР), член Российского общества хирургов (РОХ);
9. Камаев А.А., член Ассоциации флебологов России (АФР), Российского общества ангиологов и сосудистых хирургов (РОАиСХ), Российского общества хирургов (РОХ), European Society for Vascular Surgery (ESVS);
10. Кириенко А.И., д.м.н., академик РАН, почетный президент Ассоциации флебологов России (АФР), вице-президент Российского общества хирургов (РОХ), член президиума Российского общества ангиологов и сосудистых хирургов (РОАиСХ), член совета European Society for Vascular Surgery (ESVS), лауреат Государственной премии РФ, премии Правительства РФ, премий имени академика А.Н. Бакулева и имени академика Е.Н. Мешалкина;

11. Кончугова Т.В., д.м.н., профессор, член Ассоциации физиотерапии и медицинской реабилитации;
12. Кульчицкая Д.Б., д.м.н., профессор, член Ассоциации физиотерапии и медицинской реабилитации;
13. Мишакина Н.Ю., к.м.н., член Ассоциации флебологов России (АФР);
14. Прядко С.И., к.м.н., член Ассоциации флебологов России (АФР), зам. председателя секции «Флебология и лимфология» Ассоциации сердечно-сосудистых хирургов России (АССХ), European Society for Vascular Surgery (ESVS), European Society of CardioVascular Surgery (ESCVS);
15. Рачин А.П., д.м.н., профессор, Президент Национальной ассоциации экспертов по коморбидной неврологии, член межрегионального общества «Северо-Западное общество по изучению боли»;
16. Сажин А.В., д.м.н., профессор, член-корр РАН, генеральный секретарь Российского общества эндоскопических хирургов (РОЭХ);
17. Селиверстов Е.И., д.м.н., член Ассоциации флебологов России (АФР);
18. Сонькин И.Н., к.м.н., член Ассоциации флебологов России (АФР), Ассоциации сердечно-сосудистых хирургов России (АССХ);
19. Сорока В.Л., врач-радиолог;
20. Стойко Ю.М., д.м.н., профессор, заслуженный врач РФ, заслуженный деятель науки РФ, лауреат премии Правительства РФ, почетный президент Ассоциации флебологов России (АФР), член правления Российского общества ангиологов и сосудистых хирургов (РОАиСХ), почетный член European Venous Forum (EVF);
21. Сучков И.А., д.м.н., профессор, президент Ассоциации флебологов России (АФР), член Российского общества хирургов (РОХ);
22. Фомина Е.Е., д.м.н., доцент, член Российской ассоциации специалистов ультразвуковой диагностики в медицине (РАСУДМ);
23. Шиманко А.И., д.м.н., профессор, член Ассоциации флебологов России (АФР);
24. Цуканов Ю.Т., д.м.н., профессор, член Ассоциации флебологов России (АФР), член Российского общества хирургов (РОХ).

Все члены Рабочей группы подтвердили отсутствие финансовой поддержки или другого конфликта интересов при составлении данных рекомендаций.

Приложение А2. Методология разработки клинических рекомендаций

Целевая аудитория данных клинических рекомендаций:

Целевая аудитория разработанных клинических рекомендаций:

1. Врач - сердечно-сосудистый хирург;
2. Врач – хирург;
3. Врач ультразвуковой диагностики;
4. Студенты медицинских ВУЗов, ординаторы, аспиранты.

Рекомендации основаны на совокупном анализе доказательств, представленных в мировой литературе и полученных в результате клинического применения современных принципов и методов диагностики и лечения варикозного расширения вен таза и вульвы. Основные положения Рекомендаций ранжируются в соответствии с Приказом Министерства здравоохранения РФ от 28 февраля 2019 г. № 103н "Об утверждении порядка и сроков разработки клинических рекомендаций, их пересмотра, типовой формы клинических рекомендаций и требований к их структуре, составу и научной обоснованности, включаемой в клинические рекомендации информации". Рекомендации подготовлены в соответствии с Методическими рекомендациями по проведению оценки научной обоснованности, включаемой в клинические рекомендации информации, ФГБУ

«Центр экспертизы и контроля качества медицинской помощи» Министерства здравоохранения Российской Федерации, 2019 г.

Таблица 1. Шкала оценки уровней достоверности доказательств (УДД) для методов диагностики (диагностических вмешательств)

УДД	Расшифровка
1	Систематические обзоры исследований с контролем референсным методом или систематический обзор рандомизированных клинических исследований с применением мета-анализа
2	Отдельные исследования с контролем референсным методом или отдельные рандомизированные клинические исследования и систематические обзоры исследований любого дизайна, за исключением рандомизированных клинических исследований, с применением мета-анализа
3	Исследования без последовательного контроля референсным методом или исследования с референсным методом, не являющимся независимым от исследуемого метода или нерандомизированные сравнительные исследования, в том числе когортные исследования
4	Несравнительные исследования, описание клинического случая
5	Имеется лишь обоснование механизма действия или мнение экспертов

Таблица 2. Шкала оценки уровней достоверности доказательств (УДД) для методов профилактики, лечения и реабилитации (профилактических, лечебных, реабилитационных вмешательств)

УДД	Расшифровка
1	Систематический обзор РКИ с применением мета-анализа
2	Отдельные РКИ и систематические обзоры исследований любого дизайна, за исключением РКИ, с применением мета-анализа
3	Нерандомизированные сравнительные исследования, в т.ч. когортные исследования
4	Несравнительные исследования, описание клинического случая или серии случаев, исследования «случай-контроль»
5	Имеется лишь обоснование механизма действия вмешательства (доклинические исследования) или мнение экспертов

Таблица 3. Шкала оценки уровней убедительности рекомендаций(УУР) для методов профилактики, диагностики, лечения и реабилитации (профилактических, диагностических, лечебных, реабилитационных вмешательств)

УУР	Расшифровка
А	Сильная рекомендация (все рассматриваемые критерии эффективности (исходы) являются важными, все исследования имеют высокое или удовлетворительное методологическое качество, их выводы по интересующим исходам являются согласованными)
В	Условная рекомендация (не все рассматриваемые критерии эффективности (исходы) являются важными, не все исследования имеют высокое или удовлетворительное методологическое качество и/или их выводы по

	интересующим исходам не являются согласованными)
С	Слабая рекомендация (отсутствие доказательств надлежащего качества (все рассматриваемые критерии эффективности (исходы) являются неважными, все исследования имеют низкое методологическое качество и их выводы по интересующим исходам не являются согласованными)

Порядок обновления клинических рекомендаций

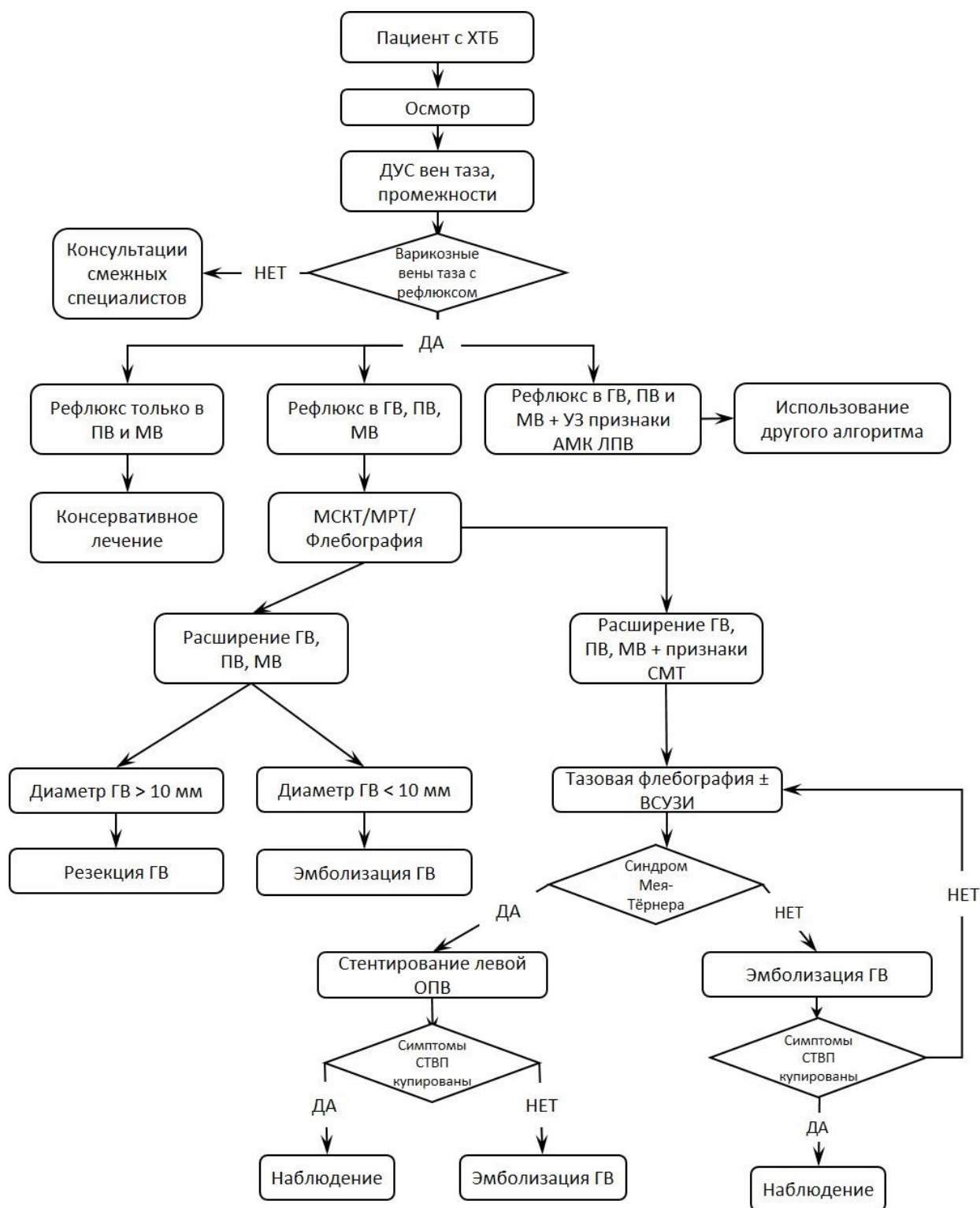
Механизм обновления клинических рекомендаций предусматривает их систематическую актуализацию – не реже чем один раз в три года, а также при появлении новых данных с позиции доказательной медицины по вопросам диагностики, лечения, профилактики и реабилитации конкретных заболеваний, наличии обоснованных дополнений/замечаний к ранее утверждённым КР, но не чаще 1 раза в 6 месяцев.

Приложение А3. Справочные материалы, включая соответствие показаний к применению и противопоказаний, способов применения и доз лекарственных препаратов, инструкции по применению лекарственного препарата

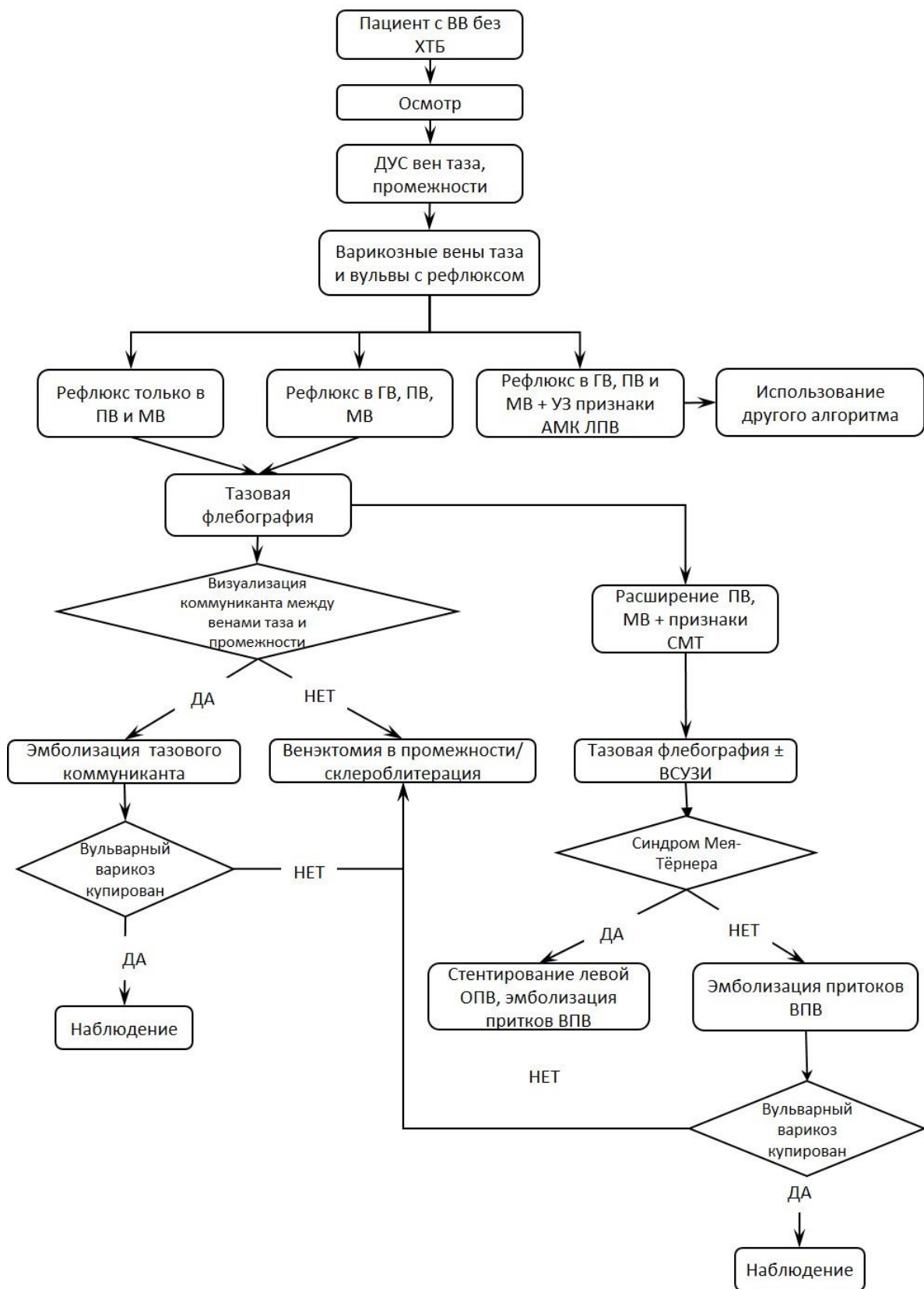
Данные клинические рекомендации разработаны с учётом следующих нормативно-правовых документов:

1. Федеральный закон от 21.11.2011 № 323-ФЗ «Об основах охраны здоровья граждан в Российской Федерации»;
2. Приказ Минздрава России от 15.11.2012 № 918н «Об утверждении Порядка оказания медицинской помощи больным с сердечно-сосудистыми заболеваниями»;
3. Приказ Минздрава России от 15.11.2012 № 922н «Об утверждении Порядка оказания медицинской помощи взрослому населению по профилю «хирургия»;
4. Приказ Минздрава России от 7 июля 2015 г. N 422 ан "Об утверждении критериев оценки качества медицинской помощи";
5. Письмо ФСС РФ от 01.09.2000 N 02-18/10-5766 "Об ориентировочных сроках временной нетрудоспособности при наиболее распространенных заболеваниях и травмах";
6. Постановление Правительства РФ от 20.02.2006 N 95 (ред. от 26.11.2020) "О порядке и условиях признания лица инвалидом";
7. Приказ Министерства Труда и Социальной Защиты Российской Федерации от 27 августа 2019 г. № 585н «О классификации и критериях, используемых при осуществлении медико-социальной экспертизы граждан федеральными государственными учреждениями медико-социальной экспертизы».
8. Приказ Минздрава России от 29 марта 2019 г. N 173 " Об утверждении порядка проведения диспансерного наблюдения за взрослыми"
9. Приказ Министерства здравоохранения РФ от 28 февраля 2019 г. № 103н "Об утверждении порядка и сроков разработки клинических рекомендаций, их пересмотра, типовой формы клинических рекомендаций и требований к их структуре, составу и научной обоснованности, включаемой в клинические рекомендации информации”.

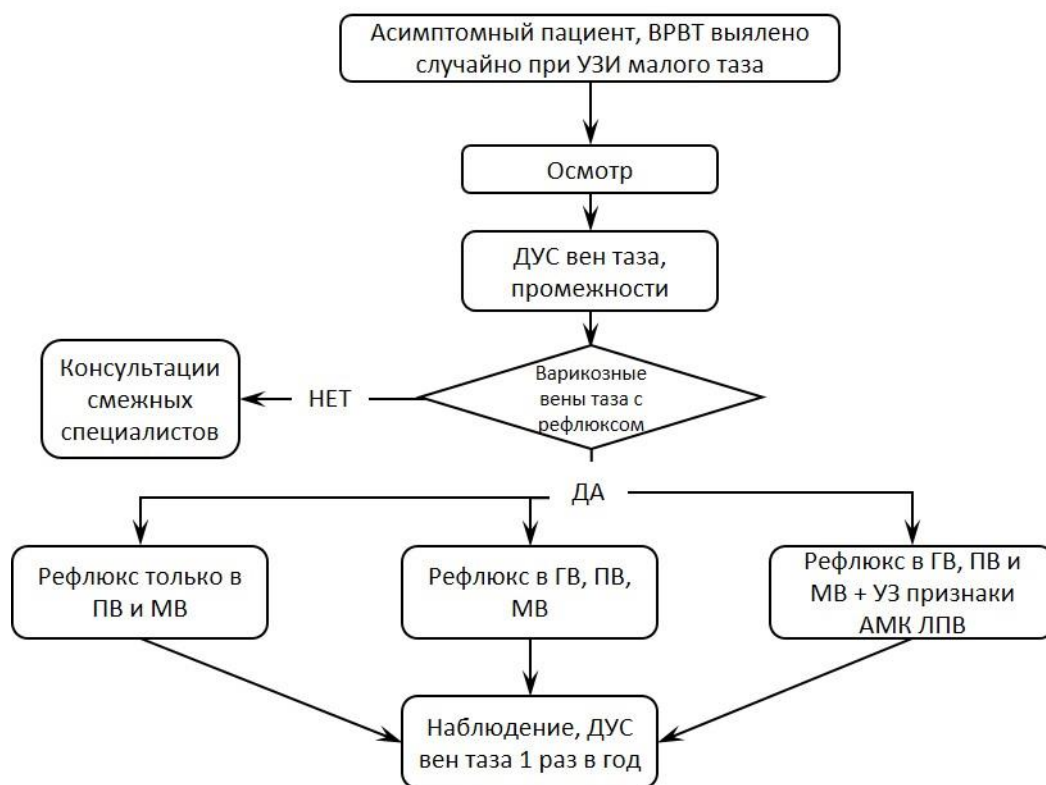
Приложение Б. Алгоритмы действий врача



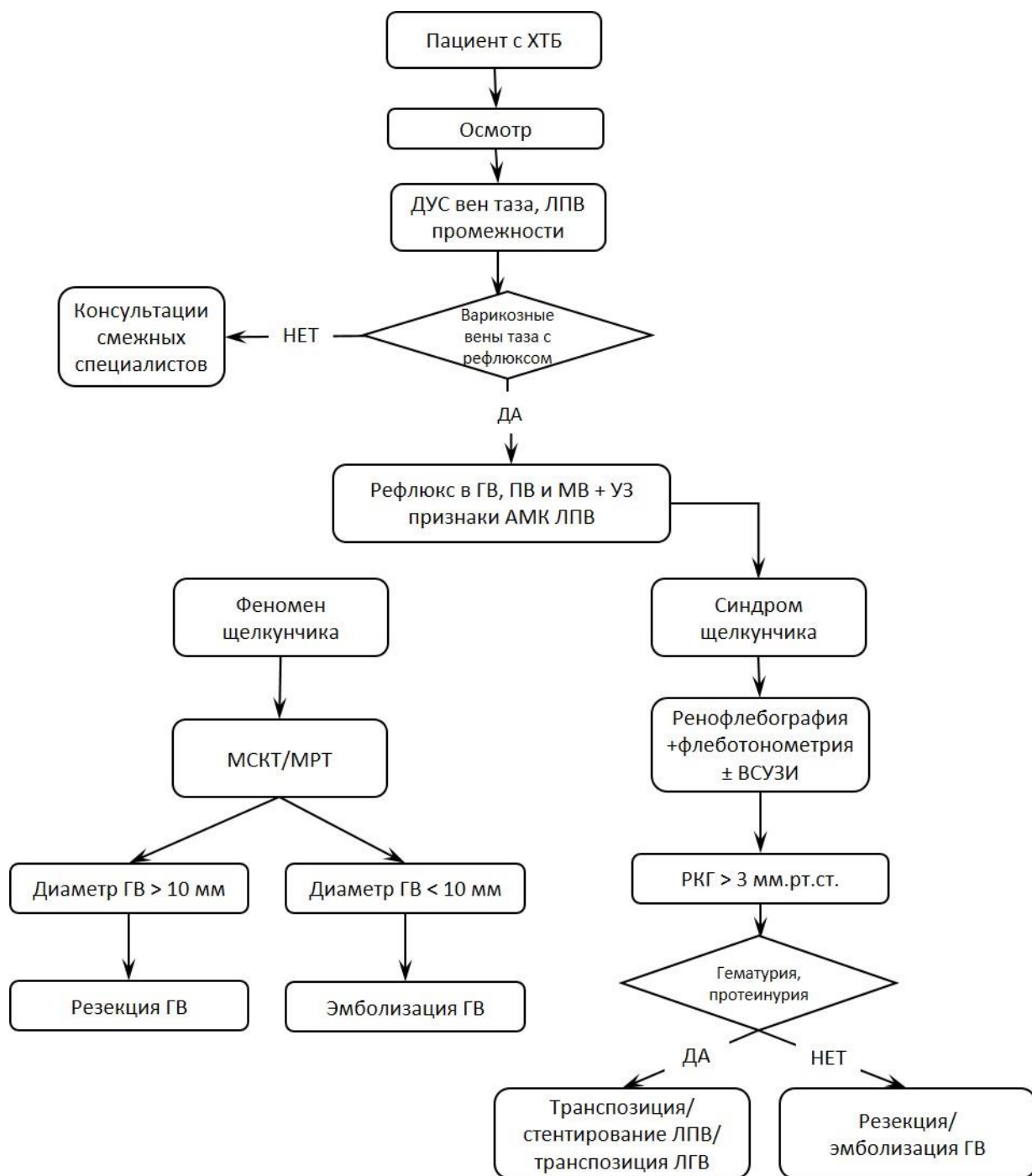
Алгоритм 1. Действия врача в случае симптомного течения ВРВТ. ХТБ – хроническая тазовая боль; ДУС – дуплексное ультразвуковое сканирование; ГВ – гонадные вены; ПВ – параметральные вены; МВ – маточные вены; АМК ЛПВ – аорто-мезентериальная компрессия левой почечной вены; МСКТ – мультиспиральная компьютерная томография; МРТ – магнитно-резонансная томография; СМТ – синдром Мея–Тёрнера; ВСУЗИ – внутрисосудистое ультразвуковое исследование; СТВП – синдром тазового венозного полнокровия.



Алгоритм 2. Действия врача в случае наличия ВРВТ без ХТБ и вульварного варикоза. ВВ – вульварный варикоз; ХТБ – хроническая тазовая боль; ДУС – дуплексное ультразвуковое сканирование; ГВ – гонадные вены; ПВ – параметральные вены; МВ – маточные вены; АМК ЛПВ – аорто-мезентериальная компрессия левой почечной вены; МСКТ – мультиспиральная компьютерная томография; МРТ – магнитно-резонансная томография; СМТ – синдром Мея–Тёрнера; ВСУЗИ – внутрисосудистое ультразвуковое исследование.



Алгоритм 3. Действия врача в случае асимптомного течения VRVT. VRVT – варикозное расширение вен таза; ДУС – дуплексное ультразвуковое сканирование; ГВ – гонадные вены; ПВ – параметральные вены; МВ – маточные вены; АМК ЛПВ – аорто-мезентериальная компрессия левой почечной вены



Алгоритм 2. Действия врача в случае симптомного ВРВТ и обнаружения аорто-мезентериальной компрессии ЛПВ. ХТБ – хроническая тазовая боль; ДУС – дуплексное ультразвуковое сканирование; ГВ – гонадные вены; ПВ – параметральные вены; МВ – маточные вены; АМК ЛПВ – аорто-мезентериальная компрессия левой почечной вены; МСКТ – мультиспиральная компьютерная томография; МРТ – магнитно-резонансная томография; ВСУЗИ – внутрисосудистое ультразвуковое исследование; РКГ – ркно-кавальный градиент; ЛГВ – левая гонадная вена.

Приложение В. Информация для пациента

Варикозная болезнь таза сопровождается расширением вен матки и яичников, которые у 60-70% женщин приводят к формированию синдрома тазового венозного полнокровия, у 30-40% расширение вен ничем себя не проявляет и не влияет на бытовую и трудовую деятельность женщин. Возникновение заболевания связано, в первую очередь, с повторными беременностями и родами, чаще всего его выявляют у рожавших женщин в возрасте 25-35 лет. Вместе с тем, заболевание может возникать и у нерожавших и женщин старше 40-50 лет. Помимо этого, причинами варикозного расширения вен таза могут служить сужения левой почечной или левой общей подвздошной вен, которые приводят к нарушению оттока крови по этим венам, повышению нагрузки на тазовые вены с их последующим варикозным перерождением. Длительное существование нарушений венозного оттока из органов малого таза приводит к формированию застоя венозной крови в матке и придатках, развития хронической тазовой боли (ХТБ), которая является наиболее ярким и драматичным симптомом тазового венозного полнокровия. Основные усилия врачей направлены именно на устранение ХТБ.

Что такое хроническая тазовая боль?

Хроническая тазовая боль – это периодическая либо постоянная боль в нижней части живота и в области таза, которая беспокоит женщину более 6 месяцев, не связана с беременностью, менструальным циклом или половым актом. ХТБ является распространенной проблемой и нередко приводит к потере трудоспособности. Этим недугом страдают 25% женщин. Более половины женщин с ХТБ должны ограничивать свою повседневную активность один или более дней в месяц и 90% беспокоит боль при половом контакте. Почти половина женщин с ХТБ отмечают ухудшение настроения подавленность. Несмотря на все страдания, которые вызывают хронические тазовые боли, врачи не всегда способны поставить диагноз и рекомендовать эффективный метод лечения. Нередко, первоначальная причина, вызывающая боль, может уменьшиться или полностью разрешиться, но боль сохраняется. Это обуславливает трудности выявления причины боли и обеспечения адекватного лечения. Боль может локализоваться в нижней части живота, вульве/влагалище, промежности, анусе или копчике. Особенности тазовой венозной боли служат её возникновение на фоне варикозных вен таза, локализация в правой или левой подвздошных областях, над лобком, постоянный тупой, ноющий характер, усиливающиеся при физических нагрузках, длительном стоянии, сидении, поднятии и ношении тяжестей (более 10 кг). Другими проявлениями заболевания служат боли после полового акта, сохраняющиеся от 15 мин до 1 суток после коитуса, тяжесть и дискомфорт в нижних отделах живота, частые позывы к мочеиспусканию. Наличие варикозных вен на наружных половых органах является очевидным признаком патологии тазовых вен. Несмотря на эти, казалось бы, простые симптомы варикозного расширения вен таза, аналогичные признаки очень часто встречаются при различных заболеваниях органов малого таза, почек, мочеточников, позвоночника, периферических нервов, тазовых мышц, психологических потрясениях. В связи с этим, важно знать что такое ХТБ и какие способы диагностики и лечения используют врачи для ее лечения.

В чем различие между острой и хронической болью?

Острая боль возникает тогда, когда имеется повреждение организма, например, воспалительный процесс в брюшной полости. При этом существует очевидная причина боли. Хроническая боль совершенно другая. Первоначальная причина трудноустраняема. Новые факторы, генерирующие боль, появляются в окружающих тканях, таких как мышцы, соединительная ткань. Нервы, проводящие импульсы от болевых зон часто становятся чрезмерно чувствительными. Это вызвано изменениями в нервной системе, мышцах, мягких тканях и иногда в других органах малого таза. Хроническую боль нередко рассматривают как отдельную нозологическую единицу.

Что такое «синдром хронической тазовой боли»?

Когда постоянная, сильная боль продолжается в течение длительного периода времени это изнуряет человека физически и психически. Чтобы справиться с болью человек может изменить свои эмоциональные и поведенческие реакции. Когда боль продолжается долго и достаточно интенсивна, она изменяет человека эмоционально, он по-другому ведет себя, чтобы справиться с ней. Такое состояние известно как синдром хронической тазовой боли.

Женщины с этим патологическим состоянием часто испытывают следующее:

- Боль в течение 6 месяцев или больше
- Обычные методы лечения не облегчают боль или дают лишь небольшое облегчение
- Боль сильнее, чем ожидалось бы от травмы/операции/заболевания, которые первоначально вызвали боль
- Бессонница или сонливость, снижение аппетита, замедленность движений и реакций, симптомы депрессии, включая уныние и плаксивость
- Чувство тревоги и беспомощности
- Снижение физической активности
- Заниженная самооценка в семье и на работе

ХТБ сочетает физические (боль, бессонница, потеря аппетита) и психологические симптомы (чувство тревоги, изменения в поведении, изменения во взаимоотношениях в семье и на работе из-за физических и психологических проблем).

Может ли тазовая боль вовлекать другие части тела?

Человек, страдающий от тазовых болей, может заметить, что начинают появляться неприятные ощущения в других частях тела. Для тазовой боли характерно напряжение мышц. Пациенты могут заметить стойкие изменения в мышцах таза и даже кожи тазовой области. Напряжение тазовых мышц может воздействовать на мочевой пузырь и кишечник. Также возможно возникновение боли в пояснице и ногах вследствие вовлечения мышц и нервов. Однажды начавшись, эти ощущения могут со временем стать более выраженными и мучительными, чем тазовая боль, которая способствовала их появлению. Именно поэтому врачи, специализирующиеся в области лечения хронических тазовых болей обследуют все ваши ткани и органы, а не только репродуктивную сферу.

Как я чувствую боль?

Поврежденные ткани посылают сигналы через специальные нервные клетки в спинной мозг. Спинной мозг действует как «ворота». Он позволяет сигналам проходить в мозг, может останавливать их или изменять, делая их сильнее или слабее. То, как Вы воспринимаете боль, зависит от вашего настроения, окружающих условий и других процессов, происходящих в вашем организме в это время. Когда у человека есть хроническая, длительная боль, «ворота» спинного мозга могут быть повреждены. Это может привести к тому, что они остаются открытыми даже после заживления поврежденных тканей. Когда такое происходит, боль остается, несмотря на излечение первоначальной причины.

Каковы характеристики хронической тазовой боли?

Имеется несколько основных факторов:

Патология в месте происхождения.

Имеется или имелось повреждение (патология) на месте (первичном месте), где впервые боль началась. Этим повреждением может быть эндометриоз, овариальная киста, кишечная боль, инфекция мочевого пузыря или спайки (рубцовая ткань после операций), тазовый варикоз. Патологией может быть повреждение нерва в брюшной стенке, малом тазу или тазовом дне.

Рефлекторная боль или стимуляция возбуждения

Ваше тело имеет два типа нервов: висцеральные нервы переносят импульсы от органов и структур в вашем животе и грудной клетке (желудок, кишечник, легкие, сердце и т.д); соматические нервы приносят сообщения от кожи и мышц. Оба типа нервов

двигаются к одинаковым сторонам спинного мозга. Когда ваши висцеральные нервы стимулированы на протяжении длительного времени хронической, непрерывной болью, часть этой стимуляции может распространяться на соматические нервы, что может переносить боль к мышцам и коже. При ХТБ соматические нервы могут нести боль в таз и мышцам брюшной полости и коже живота. Это значит, что ваша боль может начаться в мочевом пузыре, и вы также почувствуете ее в коже и мышцах или наоборот. Стимуляция возбуждения относится к повышению нервной возбудимости/передачи сигналов в спинной мозг и головной мозг, что воспринимается как боль. Стимуляция возбуждения может возникнуть в результате хронической стимуляции нерва или в изменении процесса восприятия головным мозгом сигналов от нервов внутренних органов и мускулатуры.

Миофасциальная боль

Эта разновидность боли может быть первоисточником боли, не связанным с патологическим органом, или вторичным источником в результате рефлекторного ответа (висцеро-мышечный рефлекс). Часто триггерные точки развиваются в пораженных мышцах. Триггерные точки - это специфичные области болезненности, возникающие в мышечной стенке живота. Триггерные точки могут начаться только как один симптом вашей тазовой боли или же они могут быть основным источником боли для вас. По этой причине лечение триггерных точек может значительно уменьшить боль. Тазовые нервы, такие как половой нерв, также могут стимулировать тазовые мышцы и вызывать миофасциальную боль.

Как реагирует головной мозг на хронический болевой синдром?

Головной мозг влияет на ваши эмоции и поведение. Он также взаимодействует с вашим спинным мозгом и влияет на то, как вы воспринимаете висцеральную и рефлекторную боль. Например, если вы находитесь в депрессии, ваш мозг будет пропускать больше болевых сигналов в спинной и головной мозг. Конечно, участки мозга также «отключены», когда у вас хроническая боль, и не могут эффективно ингибировать болевые сигналы. Иногда нервная система перегружена болевыми сигналами и из-за этого может быть повышенная потливость, тошнота или потеря аппетита, усталость и другие проблемы. Важно помнить, что лечение всех этих уровней боли должно быть совместное, для обеспечения эффективности лечения хронической тазовой боли. Лечение хронической тазовой боли включает психологическую консультацию, физиотерапию, прием лекарственных препаратов, блокады нервов и оперативное лечение.

Тазовая венозная боль

Расширение вен матки и яичников зачастую сопровождается формированием тазовых болей. Её особенностями служат возникновение или усиление после физических нагрузок, длительного сидения и стояния, в середине менструального цикла. Она уменьшается на фоне лечения веноактивными препаратами, после отдыха в горизонтальном положении. Обычно эта боль носит постоянный тупой ноющий характер, почти никогда полностью не исчезает и рефрактерна к лечению анальгетиками. Наличие варикозных вен на промежности, половых органах должно стать для Вас сигналом для обращения к сосудистому хирургу либо флебологу.

Что такое тазовые вены?

Казалось бы, все просто – все вены, которые расположены в малом тазу являются тазовыми. Но это не совсем так. К тазовым венам относят вены матки и придатков (маточные, параметральные вены), яичниковое венозное сплетение (гроздевидное) и яичниковые (гонадные) вены. Гонадные вены располагаются не в малом тазу, а на задней поверхности брюшной полости, под брюшиной, тем не менее, их относят к тазовым. Правая гонадная вена впадает в нижнюю полую вену, левая гонадная вена вливается в левую почечную вену, патология которой может привести к расширению левой гонадной вены. Эта патология называется компрессионным стенозом левой почечной вены, когда этот сосуд сдавливается между аортой и верхней брыжеечной артерией, что вызывает затруднение оттока крови по левой почечной вене, появлению эритроцитов (гематурия) и

белка (протеинурия) в моче. Значительное сужение этого сосуда нуждается в хирургическом лечении. Кроме того, в малом тазу располагаются крупные венозные магистрали – подвздошные вены. Это парные сосуды, располагающиеся слева и справа на подвздошных костях. Выделяют наружную, внутреннюю и общую подвздошные вены. Левую общую подвздошную вену пересекает правая общая подвздошная артерия, что приводит к развитию значимого (требующего лечения) стеноза (сужения просвета) левой общей подвздошной вены у 10-25% людей. У левой и правой внутренней подвздошной вены есть притоки –запирательная, внутренняя срамная и нижняя ягодичная вены, которые взаимосвязаны с венами промежности, наружных половых органов. Эти притоки также называют тазовыми венами. Таким образом, при варикозном расширении вен таза могут потребоваться вмешательства не только на них, но и на почечных и подвздошных венах.

В норме кровь по тазовым венам движется от периферии к сердцу, этому способствуют клапаны, имеющиеся в венах. Когда вены расширяются, клапаны в них перестают удерживать кровь, и она движется в обратном направлении, это называется рефлюксом. Именно рефлюкс в тазовых венах обуславливает формирование тазового болевого синдрома.

Как мой врач может выявить заболевания тазовых вен?

Ваш врач будет тщательно изучать вашу историю Вашей болезни. Поэтому очень важно дать вашему врачу подробное и точное описание Вашей проблемы. Он проведет медицинский осмотр. На основании этого врач определит, какие лабораторные тесты и процедуры понадобятся, чтобы найти причины вашей боли:

- Возьмите копии медицинских записей, включая посещения врача, результаты лабораторных анализов, УЗИ, КТ, МРТ или лапароскопии.

- Тщательно заполните анкету, которую Вам предоставит врач. Не торопитесь и постарайтесь вспомнить все детали и порядок, в котором они происходили. Заполнение анкеты может помочь вам вспомнить детали, которые вы забыли. Так легче писать личную информацию, которую трудно или неловко говорить вслух. Помните, чем больше информации вы предоставите своему врачу, тем ему будет легче вам помочь.

- Важные факторы, на которые следует обратить внимание:

- Когда и как началась боль?
- Какие действия ухудшали/улучшали ее? (Это может включать сидение, вождение автомобиля, бег, катание на велосипеде, тренировки в тренажерном зале)

- Увеличивает ли стресс боль?
- Изменяется ли она в течение дня, недели, месяца?
- Как менструальный цикл влияет на боль?
- Как боль влияет на сон?
- Насколько боль усилилась с момента первого появления?
- Заметили ли вы ненормальное повышение чувствительности кожи (боль, зуд, жжение), мышечную или суставную боль, боль в пояснице?

- Есть ли у вас боль при мочеиспускании, учащенное мочеиспускание, запоры, диарея или проблемы с мочевым пузырем или кишечником?

- Есть ли у вас боль при половом акте?

- Повлияла ли боль на ваше эмоциональное состояние, например, чувство тревоги или депрессия?

Что не помогло?

- Какое медицинское или хирургическое лечение вам проводилось?

- Помогли ли они?

- Что вы делали, чтобы уменьшить боль?

Что помогло?

- Какие лекарства вы использовали в прошлом?

- Какие лекарства вы принимаете сейчас?

□ Как вы думаете, что вызывает боль?

Дуплексное ультразвуковое сканирование служит наиболее быстрым и абсолютно безопасным методом выявления заболеваний тазовых вен. Его выполняют в двух модификациях – через переднюю брюшную стенку (трансамбдоминально) и через влагалище (трансвагинально). Это позволяет всесторонне оценить состояние всех тазовых вен, почечных и подвздошных вен. В случае обнаружения варикозных вен или сужения левой почечной и общей подвздошной вен необходимо дополнительно выполнить компьютерную томографию либо магнитно-резонансную томографию. Эти методы помогут Вашему врачу более точно оценить состояние тазовых вен и значимость сужения левой почечной и общей подвздошной вены. В случае, когда компьютерная и магнитно-резонансная томографии не позволяют судить о тяжести изменений в почечных и подвздошных венах выполняют еще одно исследование – ренофлебографию с измерением давления в левой почечной вене либо тазовую флебографию. Эти исследования могут быть дополнены внутривенным ультразвуковым исследованием. После того, как будут уточнены все анатомические особенности строения Ваших тазовых вен и вен забрюшинного пространства врач примет решение о способе лечения.

Когда врач решит, как помочь мне?

Ваш врач рассмотрит ряд факторов для решения вопроса о том, как лучше лечить Вашу боль. Боль не всегда находится полностью в вашем теле, она может существовать также и в вашей голове. Тазовая боль может быть вызвана не одной проблемой, а несколькими взаимодействующими между собой факторами. Это означает, что одно лечение не поможет, важно использовать несколько лечебных направлений. Вам, возможно, понадобится использовать несколько видов лечения.

Невозможно сказать, сколько индивидуальных болевых факторов прибавляется к проблеме хронической боли. В действительности неважно, что спровоцировало вашу боль в первичном месте, оно может стать лишь второстепенным фактором тогда, как хроническая боль спровоцирована вторичными факторами. Должно проводиться лечение всех факторов, а не только фактора, который кажется наиболее важным.

Как скоро я стану чувствовать себя лучше?

Может пройти длительное время прежде, чем вы станете чувствовать себя лучше, даже если ваш врач пытается обеспечить улучшение настолько быстро, насколько возможно. У боли было много времени, чтобы стать настолько сильной, и её лечение может занять недели или месяцы, чтобы она полностью ушла. Во время вашего лечения по мере того, как вам постепенно будет лучше, постарайтесь оставаться спокойными и терпеливыми и сохранять позитивный настрой.

Нужно ли принимать обезболивающие лекарства или другие медикаментозные препараты?

Выбор метода лечения зависит от выраженности Вашей тазовой боли и результатов ультразвукового и рентгенологического обследования. Медикаментозные препараты используют в том случае, если на ХТБ возникает на фоне расширения только вен матки и придатков. На ранних стадиях лечения Вам, возможно, будут назначены обезболивающие лекарства. Терапия ХТБ занимает некоторое время, чтобы начать действовать, а медикаменты сохраняют вам комфорт, пока лечение достигнет эффекта. Тем не менее, помните, что обезболивающие средства - это временное лечение симптомов (боль, которую Вы чувствуете), тогда как основное лечение направлено на устранение проблемы. Обезболивающие средства не излечивают полностью боль, а делают ваши симптомы более терпимыми. Другие лекарства, такие как спазмолитические препараты, антидепрессанты или местные анестетики, используют для патологической нервной активности, которая, как было указано выше, представлена у многих пациентов с ХТБ. Это не специальные обезболивающие лекарства, а специально разработанные препараты, обеспечивающие прерывание повышенной болевой активности. Все лекарства могут иметь побочные эффекты, особенно наркотические анальгетики. Ваш врач в первую

очередь будет использовать ненаркотические обезболивающие средства вначале, чтобы предотвратить потенциальный побочный эффект лекарств.

Наиболее эффективными медикаментозными средствами лечения венозной ХТБ являются *веноактивные препараты*, которые воздействуют на стенку вен, улучшают свойства крови. Необходимым условием успешного веноактивного лечения является курсовой, длительный прием препарата. Обычно, продолжительность приема вентонического средства составляет 2 месяца, но в отдельных случаях Ваш врач может рекомендовать продление приема препарата до 3-4 месяцев. Обязательно сообщайте лечащему врачу о влиянии веноактивного лечения на тазовую боль, от этого зависит не только достоверная оценка эффективности конкретного препарата, но и понимание, является ли Ваша тазовая боль венозной или следует искать другие причины заболевания либо предпринять новое обследование вен таза. Обычно, уменьшение ХТБ наступает после 7-10 дней приёма препарата. Если этого не происходит, не следует прекращать прием препарата, необходимо продолжить его использование, т.к. в некоторых случаях эффект наступает через 1-1,5 месяца.

Вам могут дать рекомендовать сочетание препаратов. Часто лекарства дополняют друг друга и более эффективны при использовании их в комбинации. Вы можете достичь наибольшего уменьшения боли при использовании обезболивающих средств и других лекарств, модулирующих настроение, таких как антидепрессанты. Принимая лекарства каждый раз, когда вы чувствуете боль, может сделать вас зависимым от медикаментов. Принимайте лекарства в фиксированное время, а не каждый раз, когда появляется боль для более эффективного контроля боли. Ваш врач даст вам рецепты для фиксированного количества обезболивающих средств и Вам сообщат, как принимать определенную дозу препарата по регулярной схеме в установленное время.

Если Вы обнаружите, что со времени препарат облегчает боль все меньше и меньше, это указывает на то, что организм развивает толерантность к обезболивающему средству. Поговорите с вашим врачом об эффективности вашего препарата. Замена препарата это не то, что Ваш врач может легко сделать на основе телефонного разговора.

Некоторые лекарства, которые изменяют восприятие боли, такие как антидепрессанты или спазмолитические препараты, также могут быть назначены.

Нужна ли будет операция?

При наличии показаний врач может рекомендовать Вам хирургическое лечение либо выполнение внутрисосудистого (эндоваскулярного) вмешательства. Это зависит от характера изменений в тазовых венах. Расширение гонадных, параметральных и маточных вен служит показанием к выполнению вмешательств на гонадных венах, положительный эффект которых в плане купирования тазовых венозных болей общепризнан. Устранение обратного тока (рефлюкса) крови по гонадной вене приводит к уменьшению застоя крови в матке и придатках и исчезновению либо значительному уменьшению ХТБ. Варикозные вены на матке и придатках никогда не удаляют, после прекращения кровотока по гонадным венам параметральные и маточные вены сокращаются самостоятельно, в них исчезает рефлюкс крови.

Открытая внебрюшинная резекция гонадных вен требует проведения общей анестезии и небольшого (до 5 см) разреза в левой или правой подвздошных областях. Суть операции заключается в обнажении 10 см и удалении участка гонадной вены после перевязки всех притоков этого сосуда. После этой операции тазовые боли исчезают у 84-100% пациентов. В послеоперационном периоде может потребоваться применение обезболивающих препаратов в связи с болями в области операции. Кроме того, для профилактики тромбоза тазовых вен назначают антикоагулянтные препараты в виде однократного введения препарата под кожу живота. Осложнения после этой операции встречаются крайне редко, тромбоз тазовых вен выявляют у 8-10% пациентов. Пациенты самостоятельно двигаются, принимают пищу через 3-4 часа после операции. Пациенты могут быть выписаны из стационара на следующий день после вмешательства.

Эндоскопическую резекцию гонадных вен выполняют под общей анестезией. Суть вмешательства аналогична открытой резекции. Основное отличие эндоскопического способа – доступ к гонадным венам через небольшие, до 1 см, разрезы кожи. В связи с меньшей травматичностью послеоперационные боли слабо выражены, зачастую не требуют применения анальгетиков. После операции также назначают антикоагулянтные препараты. Через 3-4 часа после вмешательства пациенты встают с постели, активно двигаются, принимают пищу. Пациентов выписывают из стационара на следующий день в случае отсутствия осложнений. Эффективность операции в отношении уменьшения либо полного исчезновения тазовой боли и других симптомов заболевания составляет 88-100%. Осложнения операции встречаются редко, тромбоз тазовых вен (10%) и кратковременный парез кишечника (7%).

После выполнения хирургических вмешательств на гонадных венах Вам следует придерживаться следующих рекомендаций:

1. После операций на гонадных венах следует придерживаться охранительного режима, не поднимать тяжести, долго не стоять и не сидеть.

2. Принимать душ можно через 7 дней после операции, до этого целесообразно ограничиться гигиеническими процедурами, сохранять послеоперационные раны сухими.

3. После выполнения операции ХТБ не исчезают сразу, необходимо некоторое время (от 7 до 14 дней), по истечению которого венозный отток из органов малого таза нормализуется и явления застоя крови в них исчезнут.

4. Варикозная болезнь таза – хроническое заболевание, требующее применения не только оперативного вмешательства, но и приема веноактивных препаратов. Ваш врач назначит курсовой (не менее 2 месяцев) прием веноактивного препарата после операции. Необходимо строго придерживаться регламента приема лекарственного средства.

5. После прекращения кровотока по гонадным венам возможно развитие тромбоза тазовых вен. В связи с этим с целью профилактики развития этого осложнения Вам будут назначены антикоагулянтные препараты, которые необходимо использовать не менее 7 дней после операции. Вы можете самостоятельно вводить себе антикоагулянты препарат под кожу живота, Ваш лечащий врач должен объяснить Вам, как это делать.

6. В некоторых случаях, несмотря на использование антикоагулянтных препаратов, после операции развивается тромбоз тазовых вен. В стационаре Вам будет назначена лечебная доза антикоагулянтного средства, которое Вы можете самостоятельно вводить под кожу живота в домашних условиях.

7. В случае развития тромбоза тазовых вен необходимо через 7-10 дней после выписки из стационара выполнить ультразвуковое исследование вен таза для оценки состояния тазовых вен и тромбов в них.

8. Обращайте внимание на динамику изменения тазовой боли и других симптомов ВБТ, которые Вы отмечали до операции. Сообщайте врачу о своих ощущениях, не стесняйтесь сообщать интимные подробности (наличие/отсутствие болей при половом акте и после него), незначительные изменения своих ощущений.

9. В случае повышения температуры тела, возникновения значительных болей в зоне операции Вам необходимо незамедлительно сообщить об этом лечащему врачу и обратиться за медицинской помощью в учреждение, где Вам выполнена операция.

Транспозиция левой почечной вены необходима пациентам с выраженным сужением левой почечной вены, которое приводит не только к возникновению болей в левой половине живота, но и к повышению венозного давления в почке, появлению эритроцитов (гематурия) и белка (протеинурия) в моче. В ходе этой операции формируют новое соединение между левой почечной и нижней полой веной, устраняя тем самым сужение левой почечной вены. Эффективность операции в купировании симптомов заболевания составляет 88-100%. Это травматичная операция, она может осложниться

нарушением функции почки (3%), нагноением послеоперационной раны (2-5%), тромбозом левой почечной вены.

Транспозиция левой гонадной вены (гонадо-илиакальное, гонадо-кавальное шунтирование) служит менее инвазивным, чем транспозиция почечной вены, методом устранения венозной почечной гипертензии у пациентов с выраженным сужением левой почечной вены. Суть операции заключается в выполнении соустьев между левой гонадной веной и левой общей подвздошной (нижней полой веной) веной. Благодаря созданию такого обходного пути венозного оттока левой почки происходит снижение венозного давления в почке, исчезает гемат- и протеинурия, боли в животе. Эффективность операции составляет 95-100%.

После выполнения хирургических вмешательств на левой почечной вене Вам следует придерживаться следующих рекомендаций:

1. После операций следует придерживаться охранительного режима, не поднимать тяжести, долго не стоять и не сидеть.

2. Принимать душ можно через 7 дней после операции, до этого целесообразно ограничиться гигиеническими процедурами, сохранять послеоперационные раны сухими.

3. После выполнения операции боли в животе, гематурия и протеинурия не исчезают в первые дни после вмешательства, необходимо некоторое время (до 30 дней), по истечению которого венозный отток из левой почки нормализуется и клинические проявления синдрома щелкунчика исчезнут либо существенно уменьшатся.

4. Вмешательство на левой почечной или левой гонадной вене может сопровождаться развитием тромбоза левой почечной вены или тромбоза тазовых вен. В связи с этим с целью профилактики развития этого осложнения Вам будут назначены антикоагулянтные препараты, которые необходимо использовать не менее 30 дней после операции. Вы можете самостоятельно вводить себе антикоагулянты препарат под кожу живота, Ваш лечащий врач должен объяснить Вам, как это делать.

5. В некоторых случаях, несмотря на использование антикоагулянтных препаратов, после операции развивается тромбоз левой почечной или тазовых вен. В стационаре Вам будет назначена лечебная доза антикоагулянтного средства, который Вы можете самостоятельно вводить под кожу живота в домашних условиях. Длительность использования антикоагулянтного препарата определит Ваш лечащий врач, но она не будет меньше 30 дней.

6. В случае развития тромбоза левой почечной вены лечение необходимо проводить в условиях стационара, контролировать функциональное состояние левой почки и динамику тромбоза. Антикоагулянтную терапию в профилактических дозах будет необходимо продолжить после выписки из стационара.

7. Обращайте внимание на динамику изменения тазовой боли и других симптомов синдрома щелкунчика, которые Вы отмечали до операции. Сообщайте врачу о своих ощущениях, не стесняйтесь сообщать интимные подробности (наличие/отсутствие болей при половом акте и после него), незначительные изменения своих ощущений.

8. В случае повышения температуры тела, возникновения значительных болей в зоне операции Вам необходимо незамедлительно сообщить об этом лечащему врачу и обратиться за медицинской помощью в учреждение, где Вам выполнена операция.

Эндovasкулярная эмболизация гонадных вен служит наименее инвазивным методом устранения рефлюкса крови по гонадным венам, её выполняют под местной анестезией. С помощью пункции сосуда (бедренной или локтевой вены) по специальному катетеру в гонадные вены устанавливают металлические спирали (это тончайшая проволока из нитинола или платины, которая в вене самостоятельно скручивается в спираль) либо химические вещества (клей, склерозант), которые перерастягивают либо окклюдзируют вену и кровоток в ней прекращается. Болевой синдром в области пункции вены минимальный либо отсутствует вообще. Антикоагулянтные препараты назначают с целью

профилактики тромбоза тазовых вен. Пациенты могут быть выписаны из стационара в день операции либо на следующий день. Уменьшение или полное исчезновение симптомов заболевания наблюдают у 60-100% пациентов. Данной лечебной процедуре присущи следующие осложнения: миграция спирали в легочную артерию и сердце (2%), протрузия спиралей (пролабирование спирали через стенку гонадной вены, 8%), постэмболизационный синдром (20-54%), тромбоз тазовых вен (27%).

После эндоваскулярной окклюзии гонадных вен Вам следует придерживаться следующих рекомендаций:

1. После операций следует придерживаться охранительного режима, не поднимать тяжести, долго не стоять и не сидеть.

2. Принимать душ можно на следующий день после операции, так как отсутствуют послеоперационные раны.

3. После выполнения операции ХТБ не исчезают сразу, необходимо некоторое время (от 7 до 14 дней), по истечению которого венозный отток из органов малого таза нормализуется и явления застоя крови в них исчезнут.

4. Эндоваскулярное вмешательство на гонадных венах нередко сопровождается развитием постэмболизационного синдрома (приблизительно, у трети пациентов). Это сопровождается усилением тазовой боли, повышением температуры тела, болезненными ощущениями в проекции эмболизированной вены. Для устранения этих симптомов Вам будут назначены нестероидные противовоспалительные препараты. Обычно указанные выше неприятные ощущения исчезают через 3-7 дней.

5. У некоторых пациентов может сформироваться осложнение вмешательства, связанное с пролабированием витков спирали через стенку вены. Это называется протрузией. В таких случаях боли в области окклюзированной вены сохраняются более 1 месяца и может потребоваться хирургическая операция, во время которой удаляют гонадную вену со спиралью в ней.

6. В крайне редких случаях эмболизационные спирали могут мигрировать из гонадной вены и попасть в правые отделы сердца и легочную артерию. Это осложнение устраняют с помощью внутрисосудистого (эндоваскулярного) удаления спирали из сердца или легочной артерии. В исключительных случаях может потребоваться открытая операция – торакотомия.

7. Варикозная болезнь таза – хроническое заболевание, требующее применения не только оперативного вмешательства, но и приема веноактивных препаратов. Ваш врач назначит курсовой (не менее 2 месяцев) прием веноактивного препарата после операции. Необходимо строго придерживаться регламента приема лекарственного средства.

8. После прекращения кровотока по гонадным венам возможно развитие тромбоза тазовых вен. В связи с этим с целью профилактики развития этого осложнения Вам будут назначены антикоагулянтные препараты, которые необходимо использовать не менее 7 дней после операции. Вы можете самостоятельно вводить себе антикоагулянты препарат под кожу живота, Ваш лечащий врач должен объяснить Вам, как это делать.

9. В некоторых случаях, несмотря на использование антикоагулянтных препаратов, после операции развивается тромбоз тазовых вен. В стационаре Вам будет назначена лечебная доза антикоагулянтного средства, которое Вы можете самостоятельно вводить под кожу живота в домашних условиях.

10. В случае развития тромбоза тазовых вен необходимо через 7-10 дней после выписки из стационара выполнить ультразвуковое исследование вен таза для оценки состояния тазовых вен и тромбов в них.

11. Обращайте внимание на динамику изменения тазовой боли и других симптомов ВБТ, которые Вы отмечали до операции. Сообщайте врачу о своих ощущениях, не стесняйтесь сообщать интимные подробности (наличие/отсутствие болей при половом акте и после него), незначительные изменения своих ощущений.

Эндовакулярное стентирование левой почечной вены служит альтернативой открытой транспозиции левой почечной вены. Путем пунктирования бедренной или яремной вены по катетеру в левую почечную вену устанавливают расширяющее сосуд металлическое устройство, которое расширяет просвет сосуда и восстанавливает нормальный кровоток по левой почечной вене.

После выполнения стентирования левой почечной вены Вам следует придерживаться следующих рекомендаций:

1. После операции следует придерживаться охранительного режима, не поднимать тяжести, долго не стоять и не сидеть.

2. Принимать душ можно на следующий день после операции, т.к отсутствуют послеоперационные раны.

3. После выполнения операции боли в животе, гематурия и протеинурия не исчезают в первые дни после вмешательства, необходимо некоторое время (до 30 дней), по истечению которого венозный отток из левой почки нормализуется и клинические проявления синдрома щелкунчика исчезнут либо существенно уменьшатся.

4. Вмешательство на левой почечной может сопровождаться развитием тромбоза левой почечной вены. В связи с этим с целью профилактики развития этого осложнения Вам будут назначены антикоагулянтные препараты, которые необходимо использовать не менее 30 дней после операции. Вы можете самостоятельно вводить себе антикоагулянты препарат под кожу живота, Ваш лечащий врач должен объяснить Вам, как это делать.

5. В некоторых случаях, несмотря на использование антикоагулянтных препаратов, после операции развивается тромбоз левой почечной вены. В стационаре Вам будет назначена лечебная доза антикоагулянтного средства, который Вы можете самостоятельно вводить под кожу живота в домашних условиях. Длительность использования антикоагулянтного препарата определит Ваш лечащий врач, но она не будет меньше 30 дней.

6. В случае развития тромбоза левой почечной вены лечение необходимо проводить в условиях стационара, контролировать функциональное состояние левой почки и динамику тромбоза. Антикоагулянтную терапию в профилактических дозах будет необходимо продолжить после выписки из стационара.

7. Редким осложнением стентирования левой почечной вены является миграция стента в правые отделы сердца, что может потребовать выполнения открытой операции – торакотомии.

8. Обращайте внимание на динамику изменения тазовой боли, боли в правом боку, других симптомов синдрома щелкунчика, которые Вы отмечали до операции. Сообщайте врачу о своих ощущениях, не стесняйтесь сообщать интимные подробности (наличие/отсутствие болей при половом акте и после него), незначительные изменения своих ощущений.

9.

Эндовакулярное стентирование левой общей подвздошной вены является наилучшим способом восстановления нормального кровотока по этому сосуду при синдроме Мея-Тёрнера (компрессионный стеноз левой общей подвздошной вены). Выполняют пункцию левой бедренной вены, по специальному катетеру в общую подвздошную вену устанавливают стент, который расширяет вену и восстанавливает нормальный кровоток по ней.

После выполнения стентирования подвздошных вен Вам следует придерживаться следующих рекомендаций:

1. После стентирования подвздошных вен следует придерживаться охранительного режима, не поднимать тяжести, долго не стоять и не сидеть.

2. Принимать душ можно на следующий день после операции, так как отсутствуют послеоперационные раны.

3. После выполнения операции ХТБ не исчезают сразу, необходимо некоторое время (от 7 до 14 дней), по истечению которого венозный отток из органов малого таза нормализуется и явления застоя крови в них исчезнут.

4. С целью профилактики тромбоза установленного в вене стента Вам назначат антикоагулянтные (в течение 30 дней) и дезагрегантные препараты (в течение 6 месяцев) в профилактических дозировках. Крайне важно принимать эти препараты в точном соответствии с регламентом, рекомендованном Вашим лечащим врачом. Это позволит избежать серьезных осложнений.

5. В редких случаях после стентирования у пациентов возникает тромбоз стента. В этом случае Вам будут назначены антикоагулянтные препараты в лечебной дозе в течение 30 дней и, затем, в профилактической дозе – в течение 5 месяцев.

6. Другим способом устранения тромбоза стента подвздошной вены является выполнение эндоваскулярной катетерной аспирационной тромбэктомии (удаление тромба) с последующим проведением тромболитической и антикоагулянтной терапии. Об особенностях эндоваскулярной тромбэктомии и тромболитической терапии лечащий врач предоставит Вам исчерпывающую информацию.

7. В крайне редких случаях стент может мигрировать из подвздошных вен и попасть в правые отделы сердца. Это осложнение устраняют с помощью открытой операции – торакотомия.

8. Варикозная болезнь таза в сочетании с синдромом Мея-Тёрнера – хроническое заболевание, требующее применения не только оперативного вмешательства, но и приема веноактивных препаратов. Ваш врач назначит Вам, помимо антикоагулянтной и дезагрегантной терапии, курсовой (не менее 2 месяцев) прием веноактивного препарата после операции. Необходимо строго придерживаться регламента приема лекарственных средств.

9. Обращайте внимание на динамику изменения тазовой боли и других симптомов ВБТ, которые Вы отмечали до операции. Сообщайте врачу о своих ощущениях, не стесняйтесь сообщать интимные подробности (наличие/отсутствие болей при половом акте и после него), незначительные изменения своих ощущений.

Удаление вульварных вен (венэктомия в промежности) служит эффективным способом устранения вульварных и перинеальных варикозных вен. Операцию выполняют в условиях спинальной анестезии, через небольшие (до 1 см) разрезы обнажают и удаляют варикозные вены.

После выполнения венэктомии в промежности Вам следует придерживаться следующих рекомендаций:

1. После операции следует придерживаться охранительного режима, не поднимать тяжести, долго не стоять и не сидеть.

2. Принимать душ можно через 7 дней после операции, до этого времени послеоперационные раны не следует мочить водой.

3. В послеоперационном периоде Вас могут беспокоить умеренные боли в области операции, при необходимости Вы можете принимать обезболивающие препараты (анальгин).

4. В редких случаях из послеоперационных ран может поступать желтоватая жидкость (так называемая лимфорейя), которая не требует специального лечения и самостоятельно исчезает через 7-10 дней.

5. После операции Вы можете отметить появление отека в зоне вмешательства. Это обусловлено операционной травмой, отек самостоятельно исчезает через 3-5 дней после операции.

6. В послеоперационном периоде Вам будет рекомендован курсовой прием веноактивного препарата (обычно в течение 2 месяца). Это необходимо для Вашей скорейшей реабилитации и воздействия на венозный отток из органов малого таза.

7. В случае повышения температуры тела, возникновения значительных болей в зоне операции Вам необходимо незамедлительно сообщить об этом лечащему врачу и обратиться за медицинской помощью в учреждение, где Вам выполнена операция.

Склерооблитерация вен наружных половых органов, промежности служит альтернативой венэктомии в промежности. Её можно использовать в случае расширения вульварных и промежностных вен не более 5 мм. Суть вмешательства заключается во введении в варикозные вены препарата, который вызывает разрушение внутренней слоя вены, что в последующем приводит к её облитерации (закрытию).

Несмотря на то, что это минимально инвазивная процедура, выполняемая в амбулаторных условиях, Вашему врачу необходима информация о состоянии Вашего здоровья, в связи с чем необходимо провести стандартное общеклиническое обследование.

Пациентам, которым планируют выполнить склерооблитерацию вульварных/перинеальных вен рекомендовано:

1. Сообщать лечащему врачу об аллергических реакциях на лекарственные препараты, если таковые имелись.

2. Сообщать лечащему врачу о патологии сердца, в частности важна информация о наличии незаращенного овального окна.

3. Во время сеанса склеротерапии возможны незначительные болезненные ощущения в месте введения препарата.

4. После выполнения склеротерапии пациенту необходимо в течение 5 минут в горизонтальном положении осуществлять мануальную компрессию зоны вмешательства через марлевую салфетку, которую предоставит врач.

5. После проведения склеротерапии вульварных вен нет каких-либо ограничений двигательной активности либо трудовой деятельности.

6. В случае повышения температуры тела до 38°C, возникновении резких болей в зоне склерооблитерации необходимо незамедлительно сообщить об этом лечащему врачу и обратиться за медицинской помощью в учреждение, где Вам выполняли склерооблитерацию вен промежности.

7. Для повышения эффективности данного лечебного метода рекомендован курсовой прием веноактивного препарата, который начинают за 1-2 недели до первого сеанса склеротерапии.

Приложение Г1-Г2. Шкалы, опросники и другие оценочные инструменты состояния пациента, приведенные в клинических рекомендациях

Приложение Г1. Визуально-аналоговая шкала боли

Оригинальное название - Visual Analog Scale for Pain, VAS

Источник (официальный сайт разработчиков, публикация с валидацией): Hawker GA, Mian S, Kendzerska T, French M. Measures of adult pain: Visual Analog Scale for Pain (VAS Pain), Numeric Rating Scale for Pain (NRS Pain), McGill Pain Questionnaire (MPQ), Short-Form McGill Pain Questionnaire (SF-MPQ), Chronic Pain Grade Scale (CPGS), Short Form-36 Bodily Pain Scale (SF-36 BPS), and Measure of Intermittent and Constant Osteoarthritis Pain (ICOAP). *Arthritis Care Res (Hoboken)*. 2011; 63 Suppl 11: S 240–252

Тип - шкала

Назначение – оценка выраженности болевого синдрома

Содержание (шаблон): ВАШ представляет собой прямую линию длиной 10 см. Расстояние между левым концом линии и сделанной отметкой измеряется в миллиметрах.

Пациенту предлагается сделать на линии отметку, соответствующую интенсивности испытываемой им боли. На основании распределения баллов рекомендована следующая классификация: нет боли (0–4 мм), слабая боль (5–44 мм), умеренная боль (45–74 мм), сильная боль (75–100 мм).



Приложение Г 2. Шкала оценки хронического болевого синдрома Ван Корфф

Оригинальное название - Шкала оценки хронического болевого синдрома Ван Корфф

(Chronic pain grade questionnaire, CPGQ)

Источник (официальный сайт разработчиков, публикация с валидацией): Von Korff M, Ormel J, Keefe FJ, Dworkin SF. Grading the severity of chronic pain. Pain. 1992;50(2):133-149

Тип – шкала.

Назначение – оценка выраженности болевого синдрома.

Содержание (шаблон): Применяют для оценки хронического болевого синдрома. Особенностью является учет продолжительности боли и ее силы, а также влияние боли на повседневную деятельность, отдых, работоспособность в течение последнего месяца.

1. Как бы Вы могли оценить по 10-бальной шкале боль, которую Вы испытываете в настоящий момент?

Нет боли

0	1	2	3	4	5	6	7	8	9	10
---	---	---	---	---	---	---	---	---	---	----

 Самая сильная боль, которую я когда-либо испытывала

2. Как Вы оцениваете по 10-бальной шкале самую интенсивную боль, испытанную Вами за последние 6 месяцев?

Нет боли

0	1	2	3	4	5	6	7	8	9	10
---	---	---	---	---	---	---	---	---	---	----

 Самая сильная боль, которую я когда-либо испытывала

3. Как бы Вы могли оценить среднюю интенсивность болей за последние 6 месяцев (т. е. интенсивность Вашей обычной боли)

Нет боли

0	1	2	3	4	5	6	7	8	9	10
---	---	---	---	---	---	---	---	---	---	----

 Самая сильная боль, которую я когда-либо испытывала

4. Сколько дней (примерно) за последние 6 месяцев Вы были не способны заниматься привычными делами (на работе, в учебном заведении, дома) из-за боли?

Как повлияла боль на Вашу ежедневную активность за последние 6 месяцев, если оценивать её по десятибальной шкале

Без изменений

Не могу ничего делать

5. Как

0	1	2	3	4	5	6	7	8	9	10
---	---	---	---	---	---	---	---	---	---	----

 повлияла боль на Вашу способность в развлечениях, общественных и семейных делах за последние 6 месяцев **принимать участие**

Не повлияла

0	1	2	3	4	5	6	7	8	9	10
---	---	---	---	---	---	---	---	---	---	----

 Полностью ограничила

6. Как повлияла боль на Вашу трудоспособность (включая работу по дому) за последние 6 месяцев

Не повлияла

0	1	2	3	4	5	6	7	8	9	10
---	---	---	---	---	---	---	---	---	---	----

 Полностью ограничила

Оценка результатов анкетирования по шкале Ван-Корффа

Оценка интенсивности боли: средний балл от 0 до 100 по результатам ответов на 1,2,3 вопросы.

Средний балл = (интенсивность боли в настоящий момент + самая интенсивная боль + средняя интенсивность болей) x 10 / 3

Оценка степени дезадаптации: средний балл от 0 до 100 по результатам ответов на 5,6,7 вопросы.

Средний балл = (ежедневная активность + социальная активность + трудоспособность) x 10 / 3

Оценка уровня дезадаптации: сумма степени дезадаптации и дней нетрудоспособности (в баллах) вычисляется по таблице.

Оценка уровня социальной дезадаптации по шкале Ван-Корффа

Уровень дезадаптации			
Дни нетрудоспособности		Степень дезадаптации	
0 – 6 дней	0 очков	0 – 29 баллов	0 очков
7 – 14 дней	1 очко	30 – 49 баллов	1 очко
15 – 30 дней	2 очка	50 – 69 баллов	2 очко
Более 31	3 очка	Более 70	3 очка

Классификация хронической боли по интенсивности и уровню дезадаптации по шкале Ван-Корффа

0-й класс отсутствие боли	Отсутствие боли за последние 6 месяцев
1-й класс лёгкая нетрудоспособность – низкая интенсивность	Интенсивность боли менее 50 баллов Уровень дезадаптации менее 3
2-й класс лёгкая нетрудоспособность – высокая интенсивность	Интенсивность боли 50 баллов и выше Уровень дезадаптации менее 3
3-й класс высокая нетрудоспособность – средний уровень дезадаптации	Уровень дезадаптации 3-4 очка вне зависимости от интенсивности боли
4 класс высокая нетрудоспособность – высокий уровень дезадаптации	Уровень дезадаптации 5-6 очков вне зависимости от интенсивности боли